

Roberta Ismael Dias Garcia

Efeitos da injeção e reinjeção do fator de crescimento de hepatócito sobre a cicatrização de pregas vocais de coelhos

Tese apresentada à Faculdade de
Medicina da Universidade de São
Paulo para obtenção do Título de
Doutor em Ciências

Programa de: Otorrinolaringologia

Orientador: Prof. Dr. Domingos
Hiroshi Tsuji

São Paulo

2011

Dados Internacionais de Catalogação na Publicação (CIP)

Preparada pela Biblioteca da
Faculdade de Medicina da Universidade de São Paulo

©reprodução autorizada pelo autor

Garcia, Roberta Ismael Dias

Efeitos da injeção e reinjeção do fator de crescimento de hepatócito sobre a cicatrização de pregas vocais de coelhos / Roberta Ismael Dias Garcia. -- São Paulo, 2011.

Tese(doutorado)--Faculdade de Medicina da Universidade de São Paulo.
Programa de Otorrinolaringologia.

Orientador: Domingos Hiroshi Tsuji.

Descritores: 1.Pregas vocais 2.Cicatrização 3.Injeções 4.Fator de crescimento de hepatócito 5.Coelhos

USP/FM/DBD-026/11

Dedicatória

*Dedico esta tese aos meus pais,
Angela e Beбето, pelo amor incondicional e incentivo constante*

*Ao meu marido Omar,
meu amor, pelo companheirismo, paciência e apoio aos meus estudos*

*Ao meu irmão Arnaldo e à minha tia Luciana,
pela amizade e cumplicidade em todos os momentos da minha vida*

*À querida vovó Maria,
que acompanha minha trajetória desde o início;
sempre cheia de vida, vibra com minhas conquistas*

À vovó Neiva, que com certeza estaria muito orgulhosa...

Agradecimentos

Ao **Prof. Dr. Ricardo Ferreira Bento**, pelo privilégio de frequentar este programa de pós-graduação.

Ao meu orientador, **Prof. Dr. Domingos Hiroshi Tsuji**, pela confiança e oportunidade em desenvolver este trabalho.

À **minha família**, pelo apoio aos meus estudos e carinho constante.

Aos meus sobrinhos, **João Paulo** e **Guilherme**, por trazerem tanta alegria para minha vida!

À **Dra. Elza Maria Lemos**, minha querida amiga, que ao longo destes anos esteve comigo, compartilhando minhas angústias e conquistas.

À **Dra. Tatiana Regina Teles Abdo** e à **Dra. Renata Ribeiro de Mendonça Pilan**, minhas queridas amigas desde o início de minha carreira como Otorrinolaringologista, pelo apoio e momentos de alegria que sempre dividimos juntas.

À **Dra. Patrícia Paula Santoro**, pelos ensinamentos e amizade.

Ao **Dr. Rui Imamura**, pelo exemplo de competência e seriedade.

Ao **Prof. Dr. Richard Louis Voegels**, pelo carinho com que me recebeu nesta Instituição.

Aos membros da banca de qualificação: **Prof. Dr. Luiz Ubirajara Sennes**, **Prof. Dr. Ivan Dieb Miziara**, **Dr. Ronaldo Frizzarini**, **Dr. Michel Burihan Cahali** e **Dr. Rogério Borghi Bühler**, pelas pertinentes sugestões que tanto contribuíram para finalização desta tese.

À **Profa. Dra. Priscila Bogar Rapoport** e ao **Dr. Fernando Veiga Angelico Junior**, pelos ensinamentos durante minha residência médica e oportunidade em atualmente participar da Disciplina de Otorrinolaringologia da Faculdade de Medicina do ABC.

Ao **Dr. Fabricio Scapini** e à **Dra. Andréa Maria Campagnolo**, pelas trocas de experiências durante o desenvolvimento deste estudo.

À **Marilede, Márcia, Luci e Jacira**, pela paciência, disponibilidade e ajuda em todos os momentos.

Ao bibliotecário **Adilson Montefusco**, que me auxiliou com os periódicos.

À **Melissa**, pela prestatividade e amizade durante o desenvolvimento deste trabalho.

Ao **Dr. Eduardo Pompeu**, pela concessão dos animais e espaço para realização dos procedimentos.

Ao **Donizete**, pela ajuda durante os procedimentos experimentais, competência e habilidade com os coelhos.

À **Ana**, ao **Mario** e **Marco**, do LIM 62, pelo auxílio com o HGF.

À **Profa. Dra. Thais Mauad**, pela ajuda durante o desenvolvimento deste estudo.

À **Kely**, pelo empenho e competência durante a confecção das lâminas, e à **Cassia** e **Celina** pela disponibilidade.

Ao **Prof. Dr. Luiz Fernando Ferraz da Silva**, pela ajuda com a leitura das lâminas e solicitude de sempre.

Ao estatístico **Euro Couto**, pela seriedade, competência e prontidão em me atender.

Aos meus queridos primos, **Pedro e Lucas**, pela disposição e ajuda com as imagens.

À **Dra. Tatiana Lanças** e ao **Filippe Vasconcellos**, pelo auxílio na confecção dos gráficos.

À **Isabel Menezes**, pelo excelente trabalho durante a formatação desta tese.

À **FAPESP**, que aprovou e financiou parte deste projeto.

A todos que de alguma forma participaram deste trabalho.

Agradeço a **Deus**, por ser uma pessoa tão privilegiada e ter chegado até aqui.

*... “instrui-te, para que possas andar pelo teu passo na vida
e transmite aos teus filhos a instrução, que é dote que não se gasta,
direito que não se perde, liberdade que não se limita” ...*

Coelho Neto

Normalização Adotada

Esta dissertação ou tese está de acordo com as seguintes normas, em vigor no momento desta publicação:

Referências: adaptado de *International Committee of Medical Journals Editors* (Vancouver)

Universidade de São Paulo. Faculdade de Medicina. Serviço de Biblioteca e Documentação. *Guia de apresentação de dissertações, teses e monografias*. Elaborado por Anneliese Carneiro da Cunha, Maria Julia de A. L. Freddi, Maria F. Crestana, Marinalva de Souza Aragão, Suely Campos Cardoso, Valéria Vilhena. 2a ed. São Paulo: Serviço de Biblioteca e Documentação; 2005.

Abreviaturas dos títulos dos periódicos de acordo com *List of Journals Indexed in Index Medicus*.

Sumário

Dedicatória	iii
Agradecimentos	iv
Normalização Adotada	viii
Lista de figuras	xii
Lista de gráficos	xiv
Lista de tabelas	xv
Lista de abreviaturas	xvi
Lista de símbolos	xvii
Resumo	xviii
Summary	xix
1 INTRODUÇÃO	1
2 OBJETIVOS	6
2.1 Objetivo principal.....	7
2.2 Objetivo secundário	7
3 REVISÃO DA LITERATURA	8
3.1 Histologia da prega vocal.....	9
3.2 O coelho como modelo animal para estudos experimentais em laringologia.....	14
3.3 Processo de cicatrização	15
3.3.1 Fase Inflamatória	16
3.3.2 Fase fibroblástica e de deposição da matriz extracelular	17
3.3.3 Fase de remodelamento	18
3.4 Cicatriz na prega vocal.....	19
3.5 Fonocirurgia e cicatrização	23
3.6 Fator de Crescimento de Hepatócito.....	30

4 MÉTODOS	40
4.1 Aspecto ético.....	41
4.2 Auxílio pesquisa	41
4.3 Amostra e formação dos grupos de estudo	41
4.4 Procedimento pré-operatório	42
4.5 Anestesia dos animais	42
4.6 Procedimento cirúrgico	42
4.6.1 Acesso à laringe	42
4.6.2 Técnica cirúrgica	44
4.7 Procedimento pós-operatório	49
4.8 Eutanásia e isolamento das laringes.....	50
4.9 Preparação histológica.....	51
4.10 Análise histológica das pregas vocais.....	52
4.10.1 Histologia do colágeno	52
4.10.2 Técnica de hematoxilina-eosina.....	55
4.11 Análise estatística	59
5 RESULTADOS	60
5.1 Variáveis de interesse	61
5.1.1 Densidade de colágeno na lâmina própria.....	61
5.1.2 Densidade de vasos na lâmina própria.....	63
5.1.3 Espessura média do epitélio	64
5.1.4 Processo inflamatório na lâmina própria.....	65
5.2 Poder do estudo	66
6 DISCUSSÃO	68
6.1 Processo cicatricial em laringologia	69
6.2 Delineamento do estudo e metodologia.....	74
6.3 Efeito do HGF sobre o colágeno na lâmina própria das pregas vocais	82

6.4	Efeito do HGF sobre a angiogênese, epitelização e processo inflamatório na lâmina própria das pregas vocais.....	86
6.5	Perspectivas futuras.....	89
7	CONCLUSÕES	90
8	ANEXOS	92
9	REFERÊNCIAS.....	104

Lista de figuras

Figura 1 - Desenho esquemático com as medidas do laringoscópio confeccionado de acordo com a anatomia do coelho	43
Figura 2 - Fotografia do laringoscópio.....	44
Figura 3 - Fotografia da visão superior do laringoscópio. Detalhe: canal para conexão da fonte de luz	44
Figura 4 - Imagem das pregas vocais do coelho visualizadas no monitor	46
Figura 5 - Imagem da incisão na prega vocal esquerda do coelho visualizada no monitor	47
Figura 6 - Imagem da incisão na prega vocal direita do coelho visualizada no monitor	47
Figura 7 - Bisturi utilizado para realização da lesão. Detalhe: reparo transversal que impediu a introdução na prega vocal além de 2 mm de profundidade	48
Figura 8 - Agulha para infiltração. Detalhe: reparo que permitiu a padronização da injeção a uma profundidade de 2 mm	48
Figura 9 - Imagem da injeção do HGF na prega vocal esquerda do coelho visualizada no monitor.....	49
Figura 10 - Representação dos procedimentos realizados nos animais em ordem cronológica. D = dia	51
Figura 11 - Imagem capturada no monitor mostrando corte histológico da prega vocal do coelho, em aumento de 400 X, no analisador de imagens Pro-Plus 4.1.....	53
Figura 12 - Imagem capturada no monitor mostrando o sistema de análise digital. A área ocupada pelas fibras colágenas é identificada em azul e expressa em μm^2	54

Figura 13 - Imagem capturada no monitor mostrando o sistema de análise digital. A área total demarcada é representada em azul e expressa em μm^2	55
Figura 14 - Fotomicrografia da lâmina corada com hematoxilina-eosina: aumento de 50X; visão panorâmica da prega vocal do coelho.....	56
Figura 15 - Imagem capturada no monitor demonstrando a contagem do número de vasos no campo analisado.....	57
Figura 16 - Imagem capturada no monitor demonstrando a medida da espessura média do epitélio no campo analisado	58
Figura 17 - Fotomicrografias das lâminas coradas com Picrossirius, aumento de 400 X.....	63

Lista de gráficos

Gráfico 1 - Densidade de colágeno na lâmina própria das pregas vocais por grupo estudado.....	62
Gráfico 2 - Densidade de vasos na lâmina própria das pregas vocais por grupo estudado	64
Gráfico 3 - Espessura média do epitélio nas pregas vocais por grupo estudado	65
Gráfico 4 - Processo inflamatório na lâmina própria das pregas vocais por grupo estudado.....	66
Gráfico 5 - Representação gráfica do poder do estudo em função do tamanho da amostra	67
Gráfico 6 - Intensidade de coloração do HGF (linha sólida) e índice de regeneração (R.I.;linha tracejada)..	79

Lista de tabelas

Tabela 1 - Resultados obtidos através da avaliação histológica.....	94
Tabela 2 - Densidade de colágeno na lâmina própria das pregas vocais dos animais do grupo 1 e grupo 2 (Teste de <i>Wilcoxon</i>).....	95
Tabela 3 - Densidade de colágeno na lâmina própria das pregas vocais direitas dos animais do grupo 1 e pregas vocais esquerdas dos animais do grupo 2 (Teste de <i>Mann-Whitney</i>).....	96
Tabela 4 - Densidade de vasos na lâmina própria das pregas vocais dos animais do grupo 1 e grupo 2 (Teste de <i>Wilcoxon</i>).....	97
Tabela 5 - Densidade de vasos na lâmina própria das pregas vocais direitas dos animais do grupo 1 e pregas vocais esquerdas dos animais do grupo 2 (Teste de <i>Mann-Whitney</i>).....	98
Tabela 6 - Espessura média do epitélio das pregas vocais dos animais do grupo 1 e grupo 2 (Teste de <i>Wilcoxon</i>).....	99
Tabela 7 - Espessura media do epitélio das pregas vocais direitas dos animais do grupo 1 e pregas vocais esquerdas dos animais do grupo 2 (Teste de <i>Mann-Whitney</i>).....	100
Tabela 8 - Processo inflamatório na lâmina própria das pregas vocais dos animais do grupo 1 e grupo 2 (Teste de <i>Wilcoxon</i>).....	101
Tabela 9 - Processo inflamatório na lâmina própria das pregas vocais direitas dos animais do grupo 1 e pregas vocais esquerdas dos animais do grupo 2 (Teste de <i>Mann-Whitney</i>).....	102

Lista de abreviaturas

bFGF	Fator de Crescimento de Fibroblastos Básicos
CAPPesq	Comissão de Ética para Análise de Projetos de Pesquisa
COBEA	Colégio Brasileiro de Experimentação Animal
EGF	Fator de Crescimento Epidérmico
et al.	e outros
EUA	Estados Unidos da América
Fapesp	Fundação de Amparo à Pesquisa do Estado de São Paulo
FDA	<i>Food and Drug Administration</i>
FMUSP	Faculdade de Medicina da Universidade de São Paulo
G1	Grupo 1
G2	Grupo 2
HCFMUSP	Hospital das Clínicas da Faculdade de Medicina da Universidade de São Paulo
HGF	Fator de Crescimento de Hepatócito
Ind. Com. LTDA	Indústria e Comércio Limitada
MD	Estado de Maryland, Estados Unidos da América
MN	Estado de Minnesota, Estados Unidos da América
p	Significância estatística
PCR	Reação em Cadeia da Polimerase Reversa
PMN	Polimorfonucleares
PV	Prega Vocal
PVD	Prega Vocal Direita
PVE	Prega Vocal Esquerda
RNA _m	RNA mensageiro
SPSS	<i>Statistical Package Social Sciences</i>
TGF β	Fator de Crescimento Beta
TGF β 1	Fator de Crescimento transformador Beta 1

Lista de símbolos

µg	micrograma
µl	microlitro
µm	micrômetro
µm ²	micrômetro quadrado
cm ²	centímetro quadrado
g	grama
KCl	cloreto de potássio
kg	quilograma
mg	miligrama
ml	mililitro
mm	milímetro
n ^o	número
ng	nanograma
U	unidade
X	vezes
-	sinal de menos
%	porcentagem, por cento
<	menor
®	marca registrada
°	símbolo da numeração ordinal
°C	grau Celsius

Resumo

Garcia RID. *Efeitos da Injeção e reinjeção do Fator de Crescimento de Hepatócito sobre a cicatrização de pregas vocais de coelhos* [tese]. São Paulo: Faculdade de Medicina, Universidade de São Paulo; 2011.

Objetivos: Fator de crescimento de hepatócito (HGF) é um polipeptídeo multifuncional, envolvido na embriogênese e regeneração tecidual, com intensa atividade antifibrótica. Os objetivos do presente estudo foram avaliar os efeitos da injeção e reinjeção do HGF coincidindo com seu pico de ação sobre a densidade de colágeno, densidade de vasos, processo inflamatório na lâmina própria e espessura média do epitélio das pregas vocais escarificadas de coelhos. **Métodos:** Catorze coelhos foram submetidos à injúria em ambas as pregas vocais, subdivididos em grupos 1 e 2. Nos animais do grupo 1 injetou-se HGF nas pregas vocais direitas e nos animais do grupo 2 o HGF foi injetado bilateralmente, sendo reinjetado nas pregas vocais direitas 10 dias após, coincidindo com seu pico de ação. As pregas vocais esquerdas funcionaram como controle, e as laringes foram avaliadas respectivamente aos 30 e 40 dias, através de análise histológica. **Resultados:** Nossos resultados demonstraram menor densidade de colágeno nas pregas vocais direitas em relação aos controles em ambos os grupos ($p=0,018$). Densidade de vasos foi maior nas pregas vocais direitas dos animais do grupo 2 ($p=0,018$); a espessura média do epitélio e o processo inflamatório avaliado na lâmina própria mostraram diferenças estatisticamente não-significantes. **Conclusões:** A injeção do HGF promoveu menor densidade de colágeno na lâmina própria e a reinjeção levou à menor densidade de colágeno e maior densidade de vasos em pregas vocais escarificadas de coelhos.

Descritores: Pregas vocais, Cicatrização, Injeções, Fator de Crescimento de Hepatócito, Coelhos.

Summary

Garcia RID. *Effects of hepatocyte growth factor injection and reinjection on healing in the rabbit vocal fold* [thesis]. São Paulo: “Faculdade de Medicina, Universidade de São Paulo”; 2011.

Objectives: Hepatocyte growth factor (HGF) is a multifunctional polypeptide that plays various roles in embryogenesis and tissue regeneration and exhibits marked antifibrotic activity. The present study sought to assess the effects of HGF injection and reinjection coinciding with its peak of activity on collagen density, vessel density, inflammatory reaction in the lamina propria, and mean epithelial thickness in the injured rabbit vocal fold. **Methods:** Fourteen rabbits were subdivided into two groups and underwent scarring of both vocal folds. Animals in group 1 received HGF injections into the right vocal fold, whereas those in group 2 received bilateral HGF injections and a single reinjection into the right vocal fold 10 days after the first, to coincide with the peak of HGF activity. The left vocal folds served as controls in both groups. Histological assessment of laryngeal specimens was performed at 30 and 40 days respectively. **Results:** In both groups, collagen density was lower in the right vocal folds than in the left (control) folds ($p=0.018$). Vessel density was higher in the right vocal folds in group 2 ($p=0.018$). Differences were found in mean epithelial thickness and inflammatory reaction in the lamina propria, but did not reach statistical significance. **Conclusions:** In the scarred rabbit vocal fold, HGF injection is associated with decreased collagen density in the lamina propria, whereas reinjection after 10 days produces decreased collagen density and higher vessel density.

Decriptors: Vocal cords, Wound healing, Injections, Hepatocyte Growth Factor, Rabbits.

1 INTRODUÇÃO

As tentativas humanas em intervir no processo de cicatrização de feridas, acidentais ou decorrentes de procedimentos cirúrgicos, remontam à antiguidade, demonstrando que desde então já se reconhecia a importância de evitar as possíveis complicações que a cicatrização pode gerar (Mandelbaum et al., 2003).

O processo cicatricial nas pregas vocais (PVs) pode ser decorrente de várias causas: traumáticas, iatrogênicas, inflamatórias, radioterapia, entre outras (Benninger et al., 1996). A cicatriz provoca alterações na lâmina própria da corda vocal, levando ao aumento da rigidez e, conseqüentemente, à redução da vibração da mucosa, o que pode resultar em disfonia de difícil controle (Hirano et al., 2004c).

Woo et al. (1994) encontraram a cicatriz de PV como a principal causa de disfonia no pós-operatório de 62 pacientes submetidos a cirurgias laríngeas.

O tratamento da fibrose nas cordas vocais é um desafio (Benninger et al., 1996; Rosen, 2000b; Hirano, 2005; Dailey, Ford, 2006), constituindo um dos maiores problemas em laringologia (Benninger et al., 1996; Rosen, 2000b). Atualmente, há grande interesse em desenvolver métodos que minimizem as alterações decorrentes do processo cicatricial em PVs (Rousseau et al., 2003; Rousseau et al., 2004a; Branski et al., 2005; Lim et al., 2006).

Para tratar a cicatriz das PVs de maneira efetiva, é necessário um conhecimento específico da estrutura histológica das mesmas e, por esse

motivo, vários trabalhos com modelos animais têm sido desenvolvidos para concluir essas investigações (Hansen, Thibeault, 2006). A fibrose nas PVs está relacionada a alterações estruturais da matriz extracelular da lâmina própria e estudos realizados em animais demonstraram relação com aumento ou desorganização das fibras colágenas (Thibeault et al., 2002), bem como aumento da fibronectina presentes no tecido (Hirano et al., 2003d).

A fase inicial do processo cicatricial é considerada crítica para o resultado final e, portanto, é um período favorável para as opções terapêuticas que possam minimizar a cicatrização: interferências na produção dos componentes da matriz extracelular da lâmina própria nessa fase podem melhorar as funções das PVs posteriormente (Branski et al., 2005).

Existem poucos artigos na literatura que investigam o tratamento da cicatrização em PVs humanas. Apesar da existência de estudos experimentais com uso de substâncias em animais, há limitações para a utilização em humanos (Hansen, Thibeault, 2006).

Hirano (1995) cita a necessidade de se desenvolver técnicas para minimizar a formação de cicatriz em PVs. A injeção de certas substâncias durante o procedimento cirúrgico tem sido utilizada para suavizar as alterações provocadas pela cicatrização (Ford, 1999; Hertegard et al., 2006b). Colágeno bovino ou autólogo já foram testados (Ford et al., 1992; Remacle et al., 1999), bem como gordura autóloga em casos selecionados (Neuenschwander et al., 2001). Porém essas substâncias podem provocar

reações imunes como, por exemplo, o colágeno bovino (Remacle et al., 1999), ou serem reabsorvidas ao longo do tempo (Shindo et al., 1996).

Em decorrência desses inconvenientes, há a necessidade de se buscar novas opções (Chan, Titze, 1998); é preciso encontrar um material que otimize as propriedades biomecânicas da matriz extracelular da lâmina própria (Hansen, Thibeault, 2006), já que essa é considerada a estrutura mais importante da PV por estar relacionada à vibração da mucosa da mesma (Kahane, 1987; Ishii et al., 2000).

Essa substância deve preencher vários critérios, tais como: não ser tóxica ou alergênica, ser passível de ser injetada na camada superficial da lâmina própria da PV, bem como persistir por um longo período (Hertegard et al., 2003, 2006b).

Assim, apesar das inúmeras opções de tratamento, ainda não há um material ideal para prevenir ou tratar a cicatriz de forma efetiva (Benninger et al., 1996; Ford, 1999).

O Fator de Crescimento de Hepatócito (HGF) é um polipeptídeo multifuncional, envolvido na embriogênese, organogênese e regeneração tecidual. Apresenta intensa atividade antifibrótica, sendo que suas aplicações terapêuticas já foram demonstradas em doenças agudas ou crônicas do fígado, rins e pulmões em modelos animais (Matsumoto, Nakamura, 1997).

Hirano et al. (2002) demonstraram que a reepitelização da PV em coelhos surge simultaneamente ao aumento da atividade do HGF. Nesse

estudo, também observou-se que quase não há HGF na área da injúria do 1° ao 5° dia após a lesão, sendo que sua atividade aparece no 10° dia e diminui levemente até o 15°.

Em trabalho posterior, os autores (Hirano et al., 2003a) concluíram, através de estudo *in vitro*, que o HGF estimula a produção de ácido hialurônico e suprime a produção de colágeno tipo I pelos fibroblastos das PVs de cães, condição necessária para prevenir a formação de cicatriz.

Diante desses achados, Hirano et al. (2004c) citam a injeção do HGF como uma alternativa promissora para a prevenção de fibrose em PV.

2 OBJETIVOS

Considerando os efeitos biológicos do HGF no processo de cicatrização, esta pesquisa, através de estudo histológico realizado em modelo animal, tem por objetivos:

2.1 Objetivo principal

Avaliar a densidade de colágeno na lâmina própria das pregas vocais escarificadas de coelhos, submetidas à injeção do HGF no intra-operatório, bem como à reinjeção 10 dias após o procedimento, coincidindo com seu pico de ação.

2.2 Objetivo secundário

Avaliar a densidade de vasos, processo inflamatório na lâmina própria e espessura média do epitélio das pregas vocais escarificadas de coelhos, submetidas à injeção do HGF no intra-operatório, bem como à reinjeção 10 dias após o procedimento, coincidindo com seu pico de ação.

3 REVISÃO DA LITERATURA

3.1 Histologia da prega vocal

Hirano (1974) foi o primeiro autor a relacionar a histologia da PV com a fonação. Descreve a PV como uma estrutura vibrátil, composta por duas camadas: cobertura, formada pela mucosa de revestimento, e corpo, representado pelo músculo e ligamento vocal.

O autor novamente detalha a histologia da PV (Hirano, 1975), porém com cinco camadas constituintes: epitélio de revestimento, lâmina própria, dividida em camadas superficial, intermediária e profunda, e músculo vocal.

Posteriormente, o mesmo autor descreve a ultraestrutura da PV (Hirano, 1981): a camada superficial da lâmina própria apresenta menor densidade de fibras colágenas, sendo as mesmas finas; na camada intermediária cita poucas fibras colágenas, entrelaçadas às fibras elásticas; já na camada profunda, observa fibras colágenas compactas.

Diante desses conhecimentos, Hirano e Kakita (1985) propõem a teoria do corpo e cobertura da vibração das PVs, com a qual as 5 camadas histológicas passam a ser definidas em 3: cobertura, composta pelo epitélio e pela camada superficial da lâmina própria, região de transição, formada pelas camadas intermediária e profunda da lâmina própria, e corpo, constituído pelo músculo vocal.

A estrutura mais importante da PV é a lâmina própria, pois está relacionada à vibração da mesma (Kahane, 1987; Ishii et al., 2000), constituída por células e por uma matriz extracelular. Como o componente

celular é escasso, acredita-se que as propriedades biomecânicas da lâmina própria sejam determinadas pela matriz extracelular (Gray et al., 1987; Sato, 1998; Thibeault et al., 2002).

Catten et al. (1998), ao estudar 22 laringes humanas, dividiram a lâmina própria em 5 seções, cada uma delas representando 20 % da estrutura. Descreveram a distribuição de 3 tipos celulares ao longo destas camadas: fibroblastos, macrófagos e miofibroblastos. Os autores evidenciaram que a concentração dessas células não é uniforme ao longo da lâmina própria, sendo que os macrófagos e miofibroblastos encontram-se mais na superfície e os fibroblastos são abundantes em todas as camadas da lâmina própria, porém concentrados nas camadas mais profundas. Os autores acreditam que a distribuição dessas células ao longo da lâmina própria esteja diretamente relacionada às funções de manutenção e reparação da matriz extracelular exercidas pelas mesmas.

Os fibroblastos são as principais células encontradas na lâmina própria (Pawlak et al., 1996) e sintetizam vários componentes da matriz extracelular, incluindo colágeno, elastina, glicosaminas e fibronectina (Hirano et al., 1999).

Os macrófagos exercem papel na resposta inflamatória, regulando a intensidade e duração do processo através da liberação de citocinas (Alberts et al., 1994).

A matriz extracelular da lâmina própria é composta por proteínas, carboidratos e lipídeos. Existe certa dificuldade em estudar os carboidratos e

lipídeos, pela escassez de métodos histológicos específicos (Gray et al., 2000). Já as proteínas são mais facilmente identificáveis e consistem em dois tipos: proteínas intersticiais (proteoglicanos e glicoproteínas) e proteínas fibrosas (fibras elásticas e colágenas) (Gray et al., 1999, 2000). Para que as propriedades viscoelásticas das PVs sejam mantidas, é necessário haver adequada configuração desses componentes (Gray et al., 1999, 2000; Hirano et al., 2004a).

Pawlak et al. (1996) foram alguns dos primeiros autores a estudar a substância amorfa da lâmina própria da PV humana através de métodos imunohistoquímicos. Eles descrevem uma substância constituída por proteínas intersticiais, que preenchem os espaços entre as proteínas fibrosas. Os proteoglicanos são as proteínas intersticiais mais presentes e estão envolvidos em várias funções biológicas, tais como: adesão e migração celular, regulação dos fatores de crescimento e controle da trombogênese (Couchman, Woods, 1993).

Gray et al. (1999) descrevem as propriedades biomecânicas das proteínas intersticiais da PV, as quais determinam muitas das características vibratórias da PV, interferem na viscosidade (Hay, 1991), conteúdo líquido e na espessura das camadas da lâmina própria. Os proteoglicanos, relacionados às atividades biológicas das outras proteínas da matriz extracelular, inclusive do colágeno, são representados pelo ácido hialurônico, proteoglicanos de cadeia longa (agregan, versican) e proteoglicanos de cadeia curta (decorina, fibromodulina e biglican).

O ácido hialurônico interfere na viscosidade e rigidez do tecido. Butler et al. (2001) demonstraram que ele está presente em todas as camadas da lâmina própria em pacientes do sexo masculino; já no sexo feminino, a distribuição não é homogênea, com menor concentração na camada superficial e maior concentração nas camadas mais profundas, justificando a maior frequência dos distúrbios vocais em pacientes do sexo feminino.

A decorina, pela capacidade de adesão, parece estar envolvida com a organização das fibras de colágeno, e é encontrada principalmente na camada superficial da lâmina própria. A fibromodulina inibe a transformação do fator de crescimento beta (TGF β), que regula a produção de colágeno, e está presente nas camadas intermediária e profunda da lâmina própria das PVs, em associação com as fibras de colágeno e elastina do ligamento vocal (Pawlak et al., 1996; Gray et al., 1999).

As glicoproteínas, representadas pela fibronectina, estão relacionadas à adesão molecular e apresentam características quimiotáticas para células inflamatórias e fibroblastos, contribuindo para a organização da matriz extracelular (Grinnell, 1984).

Em condições normais, a fibronectina está localizada na membrana basal e camada superficial da lâmina própria (Hirano et al., 2003d).

Os componentes fibrosos da matriz extracelular são classicamente divididos em três tipos de fibras: fibras colágenas, fibras elásticas e fibras reticulares (Ushiki, 2002). As fibras colágenas e reticulares são compostas por colágeno, diferindo pelo arranjo e espessura do mesmo (Fawcett, 1986).

Ishii et al. (1996) promoveram estudo com 10 laringes humanas normais e descreveram, por técnicas de microscopia eletrônica, a distribuição das fibras colágenas e elásticas na lâmina própria. Citam a interferência dessas fibras diante das distorções provocadas pela vibração das PVs. As fibras colágenas têm o papel de manter a morfologia do tecido, enquanto as fibras elásticas possuem a capacidade de rapidamente retornar a estrutura à forma inicial. Em condições patológicas, acredita-se que as funções dessas fibras sejam perdidas, levando aos distúrbios da fonação.

Sato (1998) estudou, através de microscopia eletrônica, cinco PVs humanas normais. Descreveu a estrutura tridimensional das fibras reticulares na lâmina própria e identificou a presença das mesmas nas camadas superficiais e intermediárias. O autor concluiu que a configuração dessas fibras é a chave para a manutenção das propriedades viscoelásticas da lâmina própria e, conseqüentemente, para o comportamento vibratório da PV.

Gray et al. (2000) citam a relação entre a distribuição das proteínas fibrosas na lâmina própria e sua influência nas propriedades biomecânicas da PV. As fibras colágenas são consideradas importantes por suportarem a tensão e estiramento da PV durante a fonação, sendo que as fibras elásticas permitem a deformidade e o retorno do tecido ao formato original.

Gray et al. (1993) evidenciaram que o colágeno tipo III predomina na lâmina própria da PV humana, já os tipos IV e VII estão localizados na membrana basal (Courey et al., 1996).

Madruza de Melo et al. (2003) realizaram um estudo com 20 PVs humanas no qual avaliaram a distribuição das fibras colágenas na lâmina própria através do método da Picrossirius polarização e identificaram dois tipos de fibras colágenas: tipo I, coradas em amarelo ou vermelho, grossas e fortemente birrefringentes, e as fibras tipo III, coradas em verde, finas e fracamente birrefringentes. Demonstraram que a configuração das fibras assemelha-se a uma “cesta de vime”, e essa organização das fibras colágenas é de grande importância para a produção do som e formação de um arcabouço fibroso.

Tateya et al. (2007) estudaram três laringes humanas, identificando através de microscopia eletrônica de varredura, colágenos tipo I e III coexistindo nas fibras reticulares e colágenas da lâmina própria, sendo o colágeno tipo III mais abundante em fibras colágenas.

3.2 O coelho como modelo animal para estudos experimentais em laringologia

Rousseau et al. (2003, 2004a) consideram que modelos animais fornecem um método ideal para sistematizar a investigação da cicatrização em PVs. O coelho representa um animal bastante útil e rentável para estudos em longo prazo, pois suas PVs assemelham-se à humana (Rousseau et al., 2004a).

Kurita et al. (1995) referem que nenhum modelo animal apresenta histologia da PV correspondente à humana. Os autores descrevem a PV do

coelho como sendo constituída por epitélio e membrana basal separando esse epitélio da lâmina própria, a qual está em contato com o músculo liso. A lâmina própria divide-se em duas camadas não bem delimitadas: a superficial, pobre em componentes fibrosos, e a profunda, densa em fibras elásticas e colágenas ancoradas sobre o tecido muscular, sem estrutura equivalente ao ligamento vocal.

Branski et al. (2005) consideram como deficiência dos trabalhos de laringologia em animais a impossibilidade de se avaliar o resultado do repouso vocal, bem como as características da qualidade vocal.

3.3 Processo de cicatrização

A capacidade auto-regenerativa é um fenômeno universal nos organismos vivos. O processo de cicatrização envolve fenômenos bioquímicos e fisiológicos a fim de garantir a adequada restauração tecidual (Balbino et al., 2005).

Goldstein et al. (1998) sugerem que o processo de cicatrização da subglote é semelhante ao que ocorre na pele, porém o processo de reepitelização da subglote é mais prolongado, bem como a estabilização do colágeno, que na derme ocorre em aproximadamente 21 dias (Lawrence, 1998) e nas PVs pode levar até 6 meses (Rousseau et al., 2003). O colágeno tem sido descrito como o maior constituinte do tecido cicatricial (Ehrlich, 2000).

Alguns autores dividem a cicatrização em três estágios: inflamatório, proliferativo e de remodelação (Balbino et al., 2005).

Outros autores classificam o processo de forma mais completa, subdividindo-o em cinco fases principais: coagulação, inflamação, proliferação, contração da ferida e remodelação (Fazio et al., 2000).

Em um determinado período de tempo, as fases coincidem e ocorrem simultaneamente, permitindo assim o sucesso da cicatrização (Mandelbaum et al., 2003).

3.3.1 Fase Inflamatória

Os eventos iniciais do processo de reparo estão voltados para o tamponamento dos vasos sanguíneos lesados. A descarga adrenérgica, somada à ação de mediadores oriundos da degranulação dos mastócitos, leva à vasoconstrição, que seguida por uma intensa deposição e agregação plaquetária, resulta em um trombo que, provisoriamente, tampona a lesão endotelial (Lefkovits et al., 1995).

As plaquetas ativadas liberam fatores de crescimento, quimiocinas e outras proteínas, formando uma matriz provisória que, por quimiotaxia, promove a migração de células envolvidas na resposta inflamatória.

As primeiras células a migrarem para a superfície da ferida são os neutrófilos, que formam uma barreira contra a invasão de microorganismos (Engelhardt et al., 1998).

As próximas células a surgirem no sítio que sofreu a injúria são os macrófagos, derivados de monócitos (DiPietro, 1995), responsáveis pela fagocitose de fragmentos teciduais, inclusive de neutrófilos que perderam sua função (Newman et al., 1982).

3.3.2 Fase fibroblástica e de deposição da matriz extracelular

Os mediadores químicos produzidos pelos macrófagos promovem a migração e ativação de fibroblastos, que por influência de fatores de crescimento, produzem colágeno no local, e a matriz extracelular passa a ser substituída por um tecido conjuntivo mais forte e elástico.

Concomitantemente a esse processo, denominado de fibroplasia, ocorre a neovascularização da região, essencial nesse estágio para a nutrição das células metabolicamente ativas que estão surgindo (Eckersley, Dudley, 1988).

Esse tecido, composto por macrófagos, fibroblastos e vasos neoformados, é chamado de tecido de granulação (Guidugli Neto, 1987), suportado por uma matriz extracelular frouxa, que contém fibronectina, ácido hialurônico e colágenos tipo I e II (Guidugli Neto, 1992).

À medida que o processo de cicatrização avança, essa matriz extracelular modifica-se e ocorre o aumento da concentração de fibronectina e ácido hialurônico. Posteriormente, a concentração de ácido hialurônico diminui, favorecendo a diferenciação celular. Os vasos neoformados diferenciam-se em capilares e os fibroblastos são as células que sofrem

maiores alterações, passando a serem chamados de miofibroblastos; esses secretam grande quantidade de colágeno que, aos poucos, substitui os proteoglicanos e a fibronectina até se tornar o principal componente da cicatriz em formação.

Com o final dessa etapa, a cicatriz está totalmente preenchida por tecido de granulação, a neovascularização restabelece a circulação e a rede linfática passa por uma regeneração (Mandelbaum et al., 2003).

3.3.3 Fase de remodelamento

No início da fase de remodelamento, o leito da ferida está totalmente preenchido pelo tecido de granulação (Guidugli Neto, 1987) e é posteriormente ocupado por maior concentração de fibras colágenas. A resolução completa da ferida somente pode ser considerada concluída após a maturação e remodelagem da matriz extracelular.

Nessa fase, surgem eosinófilos, relacionados à produção de fatores de crescimento (Todd et al., 1991), bem como linfócitos, efetores imunes e também produtores de fatores de crescimento (Blotnick et al., 1994).

A fase de remodelamento envolve a produção, digestão e orientação das fibrilas de colágeno, cuja quantidade e organização definem a resistência de uma cicatriz (Balbino et al., 2005).

Essa fase pode durar meses (Balbino et al., 2005), e interferências na organização e componentes das fibras colágenas podem alterar as características da cicatriz (Doillon et al., 1985).

Alguns autores relatam que o processo de remodelação pode durar até 1 ano (Peled et al., 2000).

3.4 Cicatriz na prega vocal

A camada superficial das PVs apresenta esparsas proteínas fibrosas, mas é rica em substâncias amorfas como proteoglicanos e ácido hialurônico. As camadas intermediária e profunda constituem o ligamento vocal e são ricas em proteínas fibrosas. A camada superficial é responsável pela vibração das PVs, já o ligamento vocal contribui para a manutenção da tensão da PV. Juntas, essas camadas mantêm as propriedades viscoelásticas da PV (Gray et al., 1999, 2000).

O tecido cicatricial provoca mudanças significativas nas propriedades físicas das PVs, alterando a relação corpo-cobertura e, conseqüentemente, a propagação da onda mucosa normal. Essas mudanças levam à rouquidão, perda do controle vocal e fadiga (Thibeault et al., 2002).

Branski et al. (2005) estudaram 32 PVs de coelhos para avaliar as características das fases iniciais da cicatrização, das primeiras 12 horas até 21 dias após a injúria. No 1º dia, observaram a formação de um coágulo de fibrina, sem a presença de epitélio; no 3º dia, encontraram maciça proliferação celular, com células inflamatórias e fibroblastos; no 5º dia, observaram a presença do epitélio formado e já foi observada deposição de matriz extracelular, incluindo colágeno, que aumentou a partir do 7º dia; no 10º dia, visualizaram fibras colágenas desorganizadas e o epitélio totalmente

completo, com pequenas alterações até o 14º dia. Vinte e um dias após a injúria, a nova matriz extracelular apresentou densidade maior do que a do tecido normal e a lâmina própria ainda não havia recuperado a estrutura original em relação à PV não lesada. Nesse estudo os autores citam a reepitelização da mucosa da PV como um processo rápido durante a cicatrização, e o desafio desse processo é a deposição dos novos componentes da matriz extracelular.

Ainda, um trabalho experimental realizado em 15 porcos avaliou a fase aguda da cicatrização de PVs, nos 3º, 10º e 15º dias. A deposição de colágeno na lâmina própria ocorreu desde o 3º dia, porém de maneira esparsa, com aumento a partir do 15º dia, sendo observados feixes grossos a partir de então; o ácido hialurônico esteve presente em baixas concentrações durante todo o período avaliado (Rousseau et al., 2004b).

Segundo Tateya et al. (2005), que estudaram as características histológicas da cicatrização em PVs de ratos, colágenos tipo I e III estavam elevados com 2, 4, 8 e 12 semanas. O colágeno tipo I diminuiu a partir da 8ª semana, porém continuou elevado em relação ao controle (PV sem lesão); já os níveis de colágeno tipo III permaneceram elevados até o final do estudo. Fibronectina aumentou por 4 semanas, diminuindo posteriormente. Os autores sugeriram que o processo de remodelação nas PVs de ratos ocorre até os 2 meses.

Thibeault et al. (2002), em trabalho experimental com PVs de coelhos, demonstraram que, após 2 meses, foram encontrados elevados níveis de procolágeno tipo I na camada superficial da lâmina própria das PVs

escarificadas, com menor densidade de colágeno e elastina, com as fibras de colágeno desorganizadas. A análise reológica demonstrou maior viscosidade nas PVs lesadas em relação aos controles sem lesões.

Já aos 6 meses, Rousseau et al. (2004a) observaram que os níveis de procolágeno I e elastina assemelhavam-se do normal entre as pregas escarificadas de coelhos e seus controles sem lesões, apesar das fibras de elastina mostrarem-se desorganizadas. A densidade de colágeno estava aumentada nas pregas lesadas, porém as fibras estavam organizadas em feixes paralelos. A análise reológica demonstrou diferenças estatisticamente não-significantes entre as PVs lesadas e os controles. Estas alterações indicaram a fase de remodelamento em PVs de coelhos.

Rousseau et al. (2003) realizaram estudo experimental em cães através do qual avaliaram a cicatrização das PVs lesadas aos 2 e 6 meses; demonstraram que aos 2 meses a densidade de colágeno entre as PVs lesadas e seus controles apresentou diferenças estatisticamente não-significantes, estando essas fibras desorganizadas; o procolágeno mostrou maior densidade e a elastina menor densidade em relação aos controles, com fibras também desorganizadas; já a densidade do ácido hialurônico mostrou diferenças estatisticamente não-significantes em relação aos controles. Aos 6 meses, a densidade do colágeno foi maior nas PVs lesadas em relação aos controles, a densidade do procolágeno semelhante e a de fibras elásticas menor, estando desorganizadas; o ácido hialurônico foi encontrado quase que exclusivamente na camada profunda da lâmina própria, com densidade similar aos controles. A análise reológica não

demonstrou diferenças entre os controles e PVs lesadas em nenhum dos períodos.

Hirano et al. (2003d) encontraram, no 2º mês, níveis aumentados de fibronectina nas PVs lesadas de cães, mantendo-se elevados até os 6 meses. Esses achados sugerem que até os 6 meses, provavelmente ainda ocorra a reorganização da matriz extracelular, estimulada em parte pela fibronectina, o que resulta em aumento da fibrose e deposição de colágeno.

Trabalhos mostram que elevados níveis de fibronectina são necessários para a regeneração adequada do tecido cicatricial (Hirano et al., 2003b).

Thibeault et al. (2003) avaliaram aos 2 meses a presença de 3 proteínas intersticiais em PVs de coelhos: decorina, fibromodulina e fibronectina. Encontraram baixos níveis de decorina e fibromodulina nas PVs lesadas de coelhos 60 dias após a injúria, já a fibronectina estava aumentada. Os autores citam a relação entre a produção e organização das proteínas fibrosas e a concentração das proteínas intersticiais.

Thibeault et al. (2004) avaliaram os níveis de ácido hialurônico na fase aguda da cicatrização através de estudo experimental em coelhos. Os autores realizaram lesão em uma PV, utilizando a prega contralateral como controle, e estudaram através de imunohistoquímica a concentração desse componente nos dias 3, 5, 10 e 15. Os resultados mostraram menor concentração de ácido hialurônico nas PVs lesadas durante todos os dias, exceto no 5º, em que essa foi igual aos controles.

Após 2 e 6 meses, a comparação da densidade de ácido hialurônico entre as PVs lesadas e não lesadas de coelhos e cães demonstrou diferenças estatisticamente não-significantes (Thibeault et al., 2002; Rousseau et al., 2003).

3.5 Fonocirurgia e cicatrização

Nos últimos anos, a fonocirurgia vem passando por inúmeras mudanças, que são o resultado de vários fatores, incluindo novos materiais e técnicas, melhor conhecimento das funções da PV e melhores ferramentas de avaliação. O princípio básico dos procedimentos é a preservação do tecido normal (Ford, 1999), e a utilização de apropriadas técnicas de microcirurgia, bem como uso cuidadoso do laser são as melhores condutas para a prevenção da cicatrização (Benninger et al., 1996).

Na microcirurgia de laringe para remoção de lesões, geralmente ocorre a ruptura do epitélio, membrana basal e da lâmina própria, dependendo da profundidade da incisão (Branski et al., 2006).

Estudos demonstram que as fibras elásticas são esparsas na camada superficial, moderadas na camada intermediária e frequentes na camada profunda da lâmina própria das PVs. Os tecidos com maior concentração de colágeno e fibroblastos estão mais propensos à fibrose cicatricial e, como esses dois componentes estão mais concentrados nas camadas mais profundas das PVs, durante procedimentos cirúrgicos a incisão deve ser o

mais superficial possível, pois a lesão no ligamento vocal confere maior risco de adesão da mucosa a essa estrutura (Benninger et al., 1996).

A onda mucosa é caracterizada pelo deslizamento da cobertura da PV sobre seu corpo (Hirano, Kakita, 1985). O processo cicatricial na PV provoca a fixação dessa cobertura aos tecidos mais profundos e a limitação da movimentação da mucosa altera sua vibração, resultando em disфонia (Coleman et al., 1999; Garrett et al., 2001).

Ainda não existe um tratamento ideal para a cicatrização das PVs, no entanto, a injeção de substâncias tem sido tentada (Ford, 1999; Hertegard et al., 2006b).

Injeção de substâncias na fonocirurgia pode ser classificada em superficial ou profunda. A escolha do material a ser injetado é crítica e deve ser determinada pela profundidade da injeção, técnica a ser empregada e condições patológicas do paciente. A injeção é indicada em casos de incompetência glótica decorrente de fibrose, atrofia, paresia ou paralisia das PVs e não apenas para melhorar sintomas vocais que, na maioria das vezes, são resolvidos com a fonoterapia. O material ideal deve ter excelente biointegração e mínima resposta imunológica, bem como ser passível de ser aplicado com agulha de calibre fino (Rosen, 2000a).

Schramm et al. (1978) introduziram a injeção de gelfoam para tratamento temporário de paralisia de PVs, porém a substância foi naturalmente reabsorvida entre 8 e 10 semanas.

Teflon[®] há muitos anos foi descrito como uma substância segura para ser injetada em PVs. Nakayama et al. (1993) avaliaram a injeção de teflon[®] em PVs de 28 pacientes com paralisia bilateral, paralisia unilateral, fibrose cicatricial após cirurgia laríngea ou atrofia idiopática. O procedimento promoveu bons resultados na maioria dos pacientes, porém em longo prazo ocorreu um alto índice de formação de granulomas (82 %). Ford et al. (1992) avaliaram a injeção de colágeno bovino em 119 pacientes e, posteriormente, a injeção de colágeno autólogo em 8 pacientes com certo grau de insuficiência glótica (Ford et al., 1995), com resultados favoráveis sobre o padrão vocal.

Remacle et al. (1999) analisaram a injeção de colágeno autólogo em 8 pacientes com insuficiência glótica e encontraram melhora na qualidade vocal imediatamente após o procedimento. Estroboscopia mostrou redução ou correção da insuficiência glótica em todos os pacientes. Os autores relataram 3 fatores limitantes à sua utilização: aproximadamente 30 cm² de pele são necessários para se obter 2 ml de colágeno injetável e certas indicações que necessitam de 5 a 8 ml podem ser um problema, os 45 dias necessários para a cicatrização da pele e a cicatriz abdominal residual. A opção seria então utilizar o colágeno bovino, porém esse pode provocar reações imunes.

Björck et al. (2002) avaliaram 4 pacientes submetidos à injeção de colágeno bovino, com seguimento de no mínimo 6 meses, e observaram diminuição da rigidez, melhor amplitude de vibração da mucosa e fechamento glótico nas PVs tratadas com a injeção.

Sataloff et al. (1997) realizaram estudo preliminar em quatro pacientes com cicatrizes extensas e severas nas PVs após procedimentos cirúrgicos, com resultados favoráveis após a injeção de gordura autóloga.

Hsiung et al. (2000) analisaram a injeção de gordura autóloga nas PVs de 33 pacientes, através de função fonatória, análise acústica e videolaringoestroboscopia; o seguimento médio foi de 9,7 meses com excelentes resultados em 19 indivíduos. Os autores referiram que a possível absorção é um problema e o procedimento pode ser repetido.

Neuenschwander et al. (2001) realizaram estudo retrospectivo com 8 pacientes submetidos à injeção de gordura autóloga da região abdominal em PVs com fibrose cicatricial. Foi realizado seguimento de 23 meses, com melhora do fechamento glótico na estroboscopia, onda mucosa e rigidez das PVs, e apenas um paciente necessitou de reinjeção.

Hsiung et al. (2004) posteriormente avaliaram a combinação de gordura e fáscia abdominais em 22 pacientes com sulco vocal. Nesse estudo, o seguimento médio foi de 16,6 meses, com resultados excelentes em 16 pacientes.

A injeção de ácido hialurônico também pode representar uma alternativa para tratar a cicatriz de PVs (Hallen et al., 1999; Dahlqvist et al., 2004).

Ácido hialurônico é uma glicosamina idêntica em todas as espécies de vertebrados. Está presente em altas concentrações na matriz extracelular de

muitos tecidos do corpo (Laurent, 1987), e é também encontrada na lâmina própria das PVs (Hammond et al., 1997; Butler et al., 2001).

O ácido hialurônico, essencial nas fases iniciais da cicatrização (inflamatória e proliferativa) (Weigel et al., 1986), pode reduzir a síntese de colágeno pelos fibroblastos e, portanto, a manutenção de níveis aumentados nessa fase previne a formação de fibrose (Croce et al., 2001). Thibeault et al. (2004) relataram que a elevação dos níveis de ácido hialurônico nos estágios iniciais da regeneração pode ser uma terapêutica favorável para diminuir a cicatriz nas PVs. Em contrapartida, baixos níveis de ácido hialurônico podem prejudicar a adequada regeneração tecidual e contribuir para a formação de fibrose na lâmina própria.

Hallen et al. (1998) implantaram dextrômeros de ácido hialurônico nas PVs escarificadas de 15 coelhos e obtiveram resultados favoráveis sobre a síntese de colágeno. Entretanto, o ácido hialurônico desapareceu 1 semana após a injeção.

Hallen et al. (1999) injetaram posteriormente polímeros de ácido hialurônico em gel nas PVs de 18 coelhos com o intuito de melhorar as propriedades físico-químicas da substância. Os animais foram sacrificados no dia da injeção, bem como 1, 3, 6 e 12 meses após. O trabalho demonstrou que o ácido hialurônico, nessa apresentação, pode permanecer por até 12 meses, sem provocar inflamação ou reações adversas.

Hertegard et al. (2002) compararam a injeção de ácido hialurônico com colágeno bovino em 83 pacientes com insuficiência glótica após 1, 6 e

12 meses. Ocorreu melhora do fechamento glótico em ambos os grupos, sem eventos adversos, e o ácido hialurônico foi menos reabsorvido do que o colágeno.

Hertegard et al. (2003) analisaram, através de reometria, os efeitos imediatos da injeção de ácido hialurônico, Teflon® e colágeno em PVs de coelhos. O ácido hialurônico mostrou melhores resultados em relação às propriedades viscoelásticas do que as outras substâncias.

Porém, em estudo posterior, Hertegard et al. (2006b) avaliaram as propriedades viscoelásticas de PVs de coelhos 11 semanas após a injeção de ácido hialurônico. Observaram piora na viscoelasticidade da lâmina própria nas PVs tratadas quando comparadas aos controles, nos quais não se realizou a injeção.

Bouchayer e Cornut (1988) demonstraram resultados favoráveis com a injeção de corticóide após o procedimento cirúrgico em PVs humanas, com melhor maleabilidade, fechamento glótico e qualidade vocal.

Coleman et al. (1999), em estudo realizado com modelo canino, observaram que a injeção de corticóide nas PVs retardou a cicatrização, porém não promoveu diferenças nas funções avaliadas pela videoestroboscopia.

Campagnolo et al. (2010) avaliaram o efeito da injeção de corticóide em PVs de coelhos nos 3° e 7° dias, sem diferença na resposta inflamatória, porém a deposição de colágeno foi significativamente menor com a injeção da substância.

Mitomicina-C é um agente quimioterápico e, quando aplicado topicamente, inibe a proliferação de fibroblastos. Garret et al. (2001), através de modelo canino, avaliaram o efeito da mitomicina tópica em PVs lesadas. A análise microscópica não mostrou alterações do processo inflamatório em relação aos controles, porém ocorreu redução de fibroblastos e colágeno na lâmina própria; a estroboscopia demonstrou piora do padrão vibratório das PVs.

Hertegard et al. (2006a) avaliaram o efeito da injeção de células tronco mesenquimais humanas no processo de cicatrização de PVs de 10 coelhos, com resultados favoráveis após 30 dias. A análise histológica demonstrou menor densidade do colágeno tipo I e a análise reológica melhora das propriedades viscoelásticas nas PVs tratadas com as células mesenquimais.

Cedervall et al. (2007), através de análise histológica e reológica, encontraram resultados satisfatórios ao avaliar a cicatrização de PVs de coelhos após a injeção de células tronco embrionárias humanas. Os dados demonstraram reparação tecidual acelerada e melhora das propriedades viscoelásticas nas pregas tratadas após a injeção. Apesar dos resultados encorajadores, os autores citam a necessidade de mais estudos em longo prazo.

Outras estratégias propostas para prevenir ou tratar a cicatriz de PVs incluem injeção de HGF, células derivadas do estroma da medula óssea ou matriz extracelular sintética semelhante ao ácido hialurônico, bem como

injeção de cultura de fibroblastos autólogos (Kanemaru et al., 2003; Chhetri et al., 2004; Hirano et al., 2004b; Duflo et al., 2006).

3.6 Fator de Crescimento de Hepatócito

HGF é um polipeptídeo multifuncional envolvido na embriogênese, organogênese e regeneração tecidual. Apresenta intensa atividade antifibrótica, inibindo a apoptose, e suas aplicações terapêuticas já foram demonstradas em doenças agudas ou crônicas do fígado, rins e pulmões em modelos animais. O mecanismo da atividade antifibrótica é baseado na indução de proteases que degradam a matriz extracelular, regeneração epitelial, endotelial e parece também suprimir a expressão do fator transformador de crescimento beta 1 (TGF β 1) (Matsumoto, Nakamura, 1997).

Brzozowski et al. (2001) demonstraram melhor cicatrização de úlcera gástrica induzida com ácido acético em ratos, através da injeção tópica do HGF na concentração de 100 ng/100 μ l de tampão fosfato.

O HGF, produzido por células mesenquimais de muitos órgãos como pulmão, timo, pâncreas, glândulas salivares, tireóide, intestino, baço e rins (LaBrecque, 1994; Jesus et al., 2000), foi descrito inicialmente como fator com ação específica no fígado, mas, posteriormente, sua atuação foi identificada em outros tipos celulares (Liu et al., 1994; Jesus et al., 2000).

Ozeki et al. (2001) implantaram HGF em forma de gelatina hidrogel biodegradável no tecido subcutâneo de ratos com o intuito de avaliar seu

efeito sobre a angiogênese. Esse estudo revelou efeito positivo sobre a angiogênese, porém com curta duração.

A recente aprovação dos fatores de crescimento pela *Food and Drug Administration* (FDA) significa uma nova era para a cicatrização de feridas (Hom et al., 2002).

Vários estudos foram desenvolvidos com intuito de definir o receptor do HGF. Os resultados demonstraram interação molecular direta entre essa substância e a proteína c-Met, definida então como receptor (Bottaro et al., 1991).

A presença do receptor do HGF em PVs foi primeiramente descrita por Hirano et al. (2002), através de imunohistoquímica em PVs de ratos, e encontrado em células epiteliais e glandulares. A atividade do HGF foi confirmada na PV utilizando o coelho como modelo animal. Após realização da injúria na PV, a reepitelização surgiu simultaneamente ao início da atividade do HGF. Além disso, demonstrou-se nesse estudo que quase não há HGF na área da injúria do 1° ao 5° dia após a lesão, sendo que sua atividade aparece no 10° dia e cai levemente até o 15°. Acredita-se que, nas PVs, o HGF seja produzido pelos fibroblastos da lâmina própria, porém não se conhece a ação do mesmo sobre a produção dos componentes da matriz extracelular.

Hirano et al. (2003b) demonstraram que a produção do ácido hialurônico pode sofrer influência de alguns fatores de crescimento. Nesse estudo, HGF, fator de crescimento epidérmico (EGF), fator de crescimento

de fibroblastos básicos (bFGF) e TGF β 1 foram administrados, em diferentes dias e concentrações, ao meio de cultura de fibroblastos obtidos de PVs de cães. Os autores observaram que ocorreu aumento da síntese de ácido hialurônico por esses fibroblastos, o que demonstrou efeito positivo dos fatores de crescimento sobre a produção de ácido hialurônico.

Hirano et al. (2003a) realizaram análise *in vitro* de fibroblastos da lâmina própria das PVs através de estudo experimental incluindo cinco cães. Avaliaram a produção de ácido hialurônico, colágeno tipo I e fibronectina através da cultura de fibroblastos com HGF e TGF β 1. Os resultados mostraram que o HGF estimula a produção de ácido hialurônico e suprime a produção de colágeno tipo I, o que demonstra condição necessária para prevenir a formação de cicatriz. Já o TGF β 1 estimulou a produção de todos os componentes.

Hirano et al. (2003c) realizaram estudo *in vitro* com intuito de demonstrar o comportamento dos fibroblastos do espaço de Reinke e mácula flava diante do HGF. Os autores utilizaram PVs humanas e, através de microscopia eletrônica, analisaram a produção de ácido hialurônico, colágeno tipo I e fibronectina. Os resultados demonstraram aumento da produção de ácido hialurônico pelos fibroblastos do espaço de Reinke. Houve também supressão da produção de colágeno tipo I, não havendo alteração na produção de fibronectina. O HGF também alterou o formato, aparelho de Golgi e retículo endoplasmático desses fibroblastos. Já os fibroblastos da mácula flava demonstraram menor produção de colágeno tipo I, porém não houve alteração do formato, desenvolvimento do aparelho

de Golgi ou retículo endoplasmático desses fibroblastos, nem interferência na produção de fibronectina. Os achados sugerem que os fibroblastos do espaço de Reinke estão mais suscetíveis à ação do HGF do que os presentes na mácula flava.

Hirano et al. (2004b) estudaram os efeitos da injeção do HGF em 15 cães, divididos em 3 grupos. Um mês após a lesão nas PVs, injetou-se em um grupo apenas o fator de crescimento, em outro grupo foi injetada solução salina e em um 3º grupo foi injetada cultura de fibroblastos autólogos com HGF. Após 1 semana, repetiram o procedimento, porém no 3º grupo apenas HGF foi reinjetado. Os animais foram sacrificados 6 meses após o procedimento. Avaliou-se a vibração da mucosa e realizou-se análise histológica. No grupo tratado apenas com HGF, as PVs apresentaram melhores resultados vibratórios em relação aos outros, e a análise histológica demonstrou níveis de colágeno normais. Já no grupo tratado com cultura de fibroblastos, houve piora do padrão cicatricial.

Hirano et al. (2004a) realizaram estudo *in vitro* de fibroblastos de PVs de ratos jovens e idosos. Os fibroblastos das PVs idosas produziram menor quantidade de ácido hialurônico que os fibroblastos das PVs jovens. Após cultura com fator de crescimento de fibroblastos, ocorreu aumento da produção de ácido hialurônico e diminuição de colágeno tipo I por ambos os grupos. O mesmo resultado foi encontrado com HGF, porém o efeito variou com a concentração. Esse estudo considera os fatores de crescimento como potenciais tratamentos para restaurar a histologia das PVs idosas.

Hirano et al. (2004c) avaliaram o efeito do HGF nas PVs lesadas de 20 coelhos. Dez animais foram submetidos à injeção de HGF em uma PV, sendo a outra mantida como controle; os outros 10 animais receberam a injeção de solução salina ao invés do HGF, e a outra PV foi mantida intacta; todos os animais foram sacrificados após 6 meses. Os autores observaram prevenção na deposição excessiva de colágeno na lâmina própria, melhor organização da elastina e diminuição da rigidez da mucosa nas PVs do grupo tratado com HGF.

Ohno et al. (2007) avaliaram um novo sistema de liberação prolongada de HGF em hidrogel, na tentativa de melhorar os efeitos desse fator no tratamento da cicatriz em PVs. Nesse sistema, HGF recombinante, obtido industrialmente, foi embebido em gelatina hidrogel e gradualmente liberado em um período de 2 semanas *in vivo*, utilizando PVs de 8 cães. As PVs foram unilateralmente lesadas e, após 1 mês, a solução de hidrogel com HGF foi injetada em 4 cães. Nos outros 4 cães foi injetado hidrogel acrescido de solução salina e todos os animais foram sacrificados 6 meses após o procedimento. Realizou-se análise da vibração da onda mucosa, bem como análise histológica, avaliando-se colágeno, elastina e ácido hialurônico. A espessura da lâmina própria foi medida para avaliar o grau de contração da cicatriz. Os resultados mostraram melhora da amplitude de vibração da onda mucosa no grupo tratado com HGF. A análise histológica demonstrou que nas PVs tratadas com HGF houve menor deposição de colágeno e menor espessura da lâmina própria, bem como menor contração do tecido.

Ohno et al. (2008) investigaram os efeitos do HGF sobre a expressão gênica de PVs escarificadas durante a fase aguda da cicatrização. Utilizaram reação em cadeia da polimerase reversa (PCR) para quantificar a expressão do RNA mensageiro (RNAm) na transformação de TGF β 1, procolágenos tipo I e III, síntese do ácido hialurônico tipos 1, 2 e 3. Quarenta e sete ratos machos foram divididos em 2 grupos: um grupo foi tratado com a injeção de HGF (2 ng/ μ l) e outro com solução salina. Os ratos foram sacrificados 1, 3, 7 e 14 dias após a injúria e as PVs submetidas a PCR. Os testes estatísticos demonstraram que no 14º dia houve menor deposição de procolágeno tipo III e maior de ácido hialurônico tipo 2 no grupo tratado com HGF. O estudo concluiu que HGF exerce efeito nas vias de expressão gênica do procolágeno tipo III e ácido hialurônico tipo 2 em PVs de ratos.

Kishimoto et al. (2009) avaliaram o efeito do HGF exógeno nas PVs através de estudo *in vitro*. O estudo incluiu 5 ratos, sendo os fibroblastos obtidos da lâmina própria das PVs e mantidos em cultura com HGF nas concentrações de 100, 10, 1 e 2 ng/ml, avaliados nos dias 1, 3 e 7. Os autores analisaram a expressão do HGF endógeno, seu receptor c-Met, TGF β 1, procolágenos tipos I e III e síntese de ácido hialurônico através da expressão do RNAm avaliada por PCR. Os resultados demonstraram que a expressão do HGF endógeno, TGF β 1, ácido hialurônico tipos 1 e 2 aumentaram significativamente com a administração do HGF exógeno na concentração de 1 ng/ml. Não houve alteração na expressão dos colágenos tipo I e III, bem como c-Met em nenhuma concentração avaliada. Os autores sugerem que o HGF exógeno funciona como um gatilho para controlar o

HGF endógeno nas PVs de ratos e afirmam que mais estudos são necessários para clarear esses aspectos.

Ohno et al. (2009a) desenvolveram estudo para avaliar a expressão dos genes codificados de TGF β 1, HGF e c-Met durante as fases inflamatória, proliferativa e de remodelação da cicatrização de PVs de ratos. No artigo, enfatizaram o importante papel dos fatores de crescimento na produção da matriz extracelular das PVs, tanto para estimular ou inibir sua produção. TGF β 1 e HGF desempenham funções durante a reparação tecidual. O TGF β 1 é uma substância profibrótica que estimula a deposição da matriz extracelular e já o HGF apresenta atividade antifibrótica que suprime a ação do TGF β 1 e inibe a ativação dos miofibroblastos, atenuando a produção da matriz extracelular. Embora a expressão endógena desses fatores tenha sido investigada durante a fase aguda, o foco do trabalho foi determinar a expressão dos mediadores da matriz extracelular durante as outras fases da cicatrização, através da expressão gênica dos mesmos. Realizou-se estudo prospectivo, incluindo 35 ratos. Trinta foram submetidos à lesão em PVs e 5 ratos sem lesão foram utilizados como controle. Os animais foram sacrificados nos dias 1, 3, 7, 14, 38 e 56. PCR foi utilizado para quantificar a expressão do RNAm do TGF β 1, HGF e c-Met. A expressão do TGF β 1 aumentou significativamente no 7° dia após a injúria, comparado ao controle, com estabilização no 28° dia. A expressão do HGF caiu no 1° dia após a injúria, comparado ao controle, e aumentou no 14° dia. A expressão do c-Met diminuiu nos 1°, 3° e 5° dias, comparada ao controle, e aumentou significativamente no 28° dia. Os resultados revelaram

mudanças na expressão dos genes que codificam TGF β 1, HGF e c-Met durante as fases da cicatrização em PVs lesadas de ratos.

Gilbert et al. (2009) avaliaram a eficácia da matriz extracelular derivada de porcos na cicatrização de PVs de cães. A fonte da matriz extracelular escolhida para esse estudo foi fígado de suíno, reconhecido como um reservatório de HGF. Quatro cães foram utilizados para o estudo. Realizou-se incisão cervical, laringofissura e, posteriormente, os animais foram submetidos à remoção da mucosa de ambas as PVs. Em seguida, enxerto de matriz extracelular derivada de fígado de suíno foi fixado com *vicryl*[®] na prega vocal direita (PVD). Os animais foram sacrificados 3 meses após o procedimento, sendo as laringes excisadas e submetidas à avaliação morfológica, análise do colágeno, quantificação de glicosaminas e fibras elásticas. A presença de HGF nos enxertos foi avaliada através de anticorpos de HGF humano. A avaliação macroscópica demonstrou que ambas as PVs estavam epitelizadas com mínima cicatriz da laringofissura. A análise histológica demonstrou morfologia normal das PVs, medidas geométricas da área mostraram diferenças estatisticamente não-significantes entre os grupos, com densa deposição de colágeno na lâmina própria das PVs. Os resultados encontraram diferenças estatisticamente não-significantes para as fibras elásticas. Já as glicosaminas foram mais abundantes nas PVs não tratadas e houve aumento da relação colágeno tipo III/I nas PVs tratadas, o que sugere formação de tecido conectivo mais maleável se comparado à PV não tratada. O presente estudo destacou a importância de novas investigações para avaliar o efeito da matriz

extracelular de porcos, pois não demonstrou que o mesmo é capaz de melhorar a regeneração da cicatriz na fase aguda da cicatrização.

Umeno et al. (2009) desenvolveram trabalho com quatro cães para avaliar a eficácia da injeção de gordura autóloga com replicação de adenovírus contendo HGF em relação à absorção da mesma. Nas PVDs, injetaram gordura autóloga com vetor de adenovírus com HGF e, na prega vocal esquerda (PVE), injetaram gordura com vetor de adenovírus sem expressão gênica. Os animais foram sacrificados 1 ano após o procedimento, as laringes foram excisadas e submetidas à análise histopatológica. Houve maior vascularização dos adipócitos, bem como maior diâmetro e densidade dos mesmos no grupo tratado com HGF, e grande quantidade de tecido de gordura foi satisfatoriamente mantida. Apesar de a terapia gênica ter sido recentemente explorada como prática da medicina reparadora e esse trabalho ter demonstrado a eficácia da injeção de gordura utilizando vetor com expressão de HGF, mais estudos são necessários para avaliar segurança e eficácia na aplicabilidade clínica.

Ohno et al. (2009b) desenvolveram trabalho com 15 ratos idosos com o objetivo de investigar os efeitos do HGF sobre a expressão gênica das metaloproteinases, procolágeno e ácido hialurônico durante a fase aguda da lesão em PVs, bem como seu efeito sobre as alterações histológicas referentes à deposição de colágeno e ácido hialurônico. Dez animais foram randomicamente escolhidos e submetidos à injeção do HGF na concentração de 2 ng/ μ l em uma PV e, na outra, 50 μ l de solução salina foi injetada. Os animais foram sacrificados 2 semanas após o procedimento e,

posteriormente, as laringes foram submetidas à análise da expressão gênica. Para avaliação das alterações histológicas da deposição da matriz extracelular, 5 animais receberam a injeção unilateral do fator de crescimento, e solução salina foi injetada na outra PV, sendo os animais sacrificados 4 semanas após o procedimento. Para maximizar a biodisponibilidade da solução, difundida pela lâmina própria, a terapia foi complementada com 3 injeções de solução salina ou HGF administrados durante cada semana do tratamento. PCR mostrou metaloproteinase tipo 2 e ácido hialurônico tipo 3 aumentados nos grupos tratados com HGF e houve diminuição do procolágeno tipo I. O ácido hialurônico tipo 2 mostrou aumento estatisticamente não-significante. A análise histológica demonstrou presença de colágeno em todas as camadas da lâmina própria, porém com densa deposição na camada profunda da lâmina própria no grupo controle e menor densidade no grupo tratado com HGF. Resultados do teste T pareado para análise do colágeno demonstraram densidade significativamente menor nas PVs tratadas com HGF quando comparadas aos controles. Resultados em relação ao ácido hialurônico revelaram aumento significativo nas pregas tratadas com HGF. Os autores acreditam que as propriedades antifibróticas do HGF sejam mediadas em parte pela proteólise das metaloproteinases, que podem controlar a produção de colágeno, e parece haver efeito do mesmo também sobre a hialuronidase, que controla a síntese do ácido hialurônico, controlando a regulação da matriz extracelular, porém mais estudos são necessários.

4.1 Aspecto ético

O presente estudo obteve aprovação da Comissão de Ética para Análise de Projetos de Pesquisa (CAPPesq) do Hospital das Clínicas da Faculdade de Medicina da Universidade de São Paulo (HCFMUSP), sob o protocolo de pesquisa n° 069/06 (Anexo A).

Por se tratar de trabalho experimental em animais, os procedimentos seguiram as normas éticas do Colégio Brasileiro de Experimentação Animal (COBEA), instituição filiada à *International Council for Laboratory Animal Science* e à Lei Federal 6.638.

4.2 Auxílio pesquisa

O projeto de pesquisa contou com auxílio financeiro da FAPESP (Fundação de Amparo à Pesquisa do Estado de São Paulo), sob o processo n° 07/50655-2.

4.3 Amostra e formação dos grupos de estudo

Utilizou-se 16 coelhos albinos da raça *New Zealand*, todos do sexo feminino, com massa corporal entre 2500 e 3500 g, fornecidos pelo Centro de Bioterismo da Faculdade de Medicina da Universidade de São Paulo (FMUSP) (projeto registrado sob o número 17006/10). Todos os animais foram operados e sacrificados no centro cirúrgico do referido biotério.

Inicialmente, foi realizado estudo piloto com 2 animais, a fim de aprimorar a técnica e minimizar possíveis falhas durante o procedimento que pudessem interferir nos resultados. Posteriormente, a amostra incluindo 14 coelhos foi dividida aleatoriamente em dois grupos, com 7 coelhos cada.

4.4 Procedimento pré-operatório

Os animais foram mantidos em jejum de 3 horas antes do procedimento cirúrgico. Foram pesados e identificados com tatuagem na pele da orelha esquerda.

4.5 Anestesia dos animais

Os animais foram sedados através de injeção intramuscular de Xilazina (5 mg/kg) e Quetamina (50 mg/kg), e mantidos em ventilação espontânea.

4.6 Procedimento cirúrgico

4.6.1 Acesso à laringe

Os animais foram mantidos em decúbito dorsal horizontal e hiperextensão cervical e fixados à mesa cirúrgica pelas quatro patas.

O procedimento constou de laringoscopia direta, utilizando-se um laringoscópio de suspensão confeccionado pela Ferrari® Medical de São Paulo, baseado em um espéculo nasal de Killian (Figuras 1, 2 e 3). O modelo foi desenvolvido de acordo com as medidas obtidas pelo estudo da anatomia dos coelhos, adaptado nos seguintes aspectos:

- As lâminas próximas à base, demonstradas à esquerda na Figura 1, foram afinadas e alongadas para melhor exposição da glote.
- Na base lateral do espéculo, adaptou-se uma articulação e o pino giratório ao lado da mesma possibilita a manutenção do espéculo com a abertura desejada. Essa articulação se conecta a outra, viabilizando a permanência do espéculo na altura adequada. Existe outra articulação que fixa o espéculo a uma placa de metal, sobre a qual o coelho é posicionado (Figura 2).
- Na base inferior do espéculo, foi adaptado um canal para conexão a uma fonte de luz, com guia de luz removível (Figura 3).

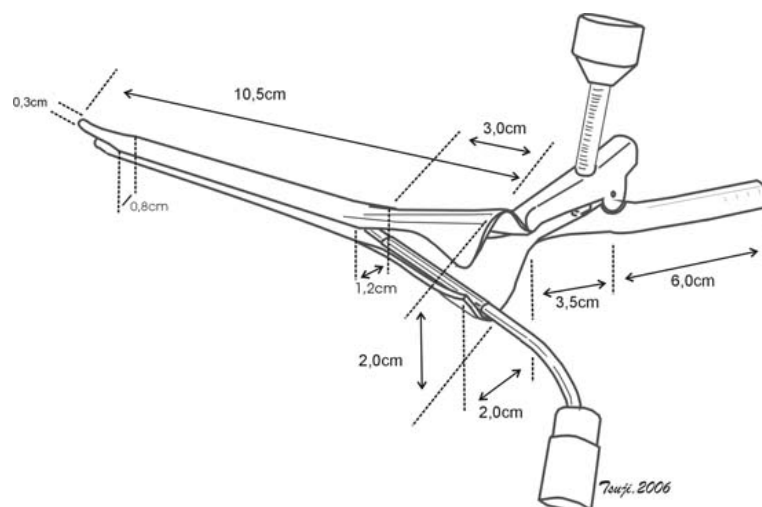


Figura 1 - Desenho esquemático com as medidas do laringoscópio confeccionado de acordo com a anatomia do coelho

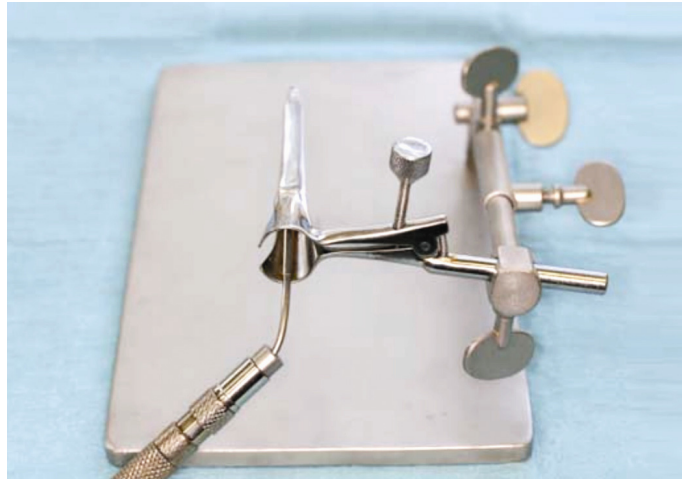

Figura 2 - Fotografia do laringoscópio

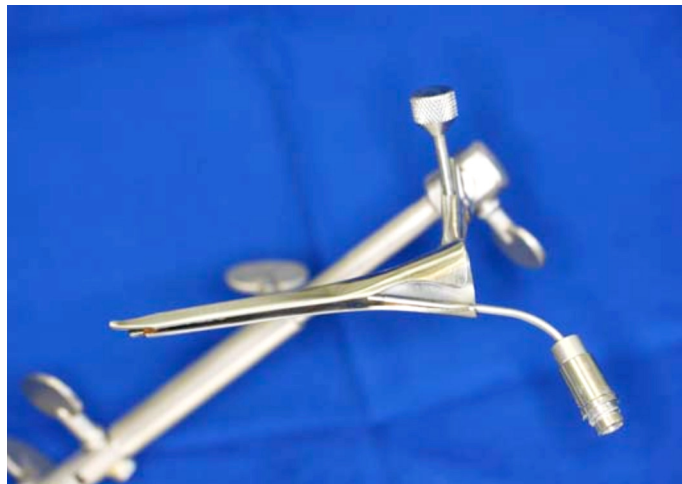

Figura 3 - Fotografia da visão superior do laringoscópio. Detalhe: canal para conexão da fonte de luz

4.6.2 Técnica cirúrgica

Após exposição da laringe, utilizou-se um telescópio rígido de 30° (Karl Storz[®], 4 mm, Alemanha), acoplado a uma microcâmera, com visualização das imagens em um monitor de televisão (Figura 4).

Com a mão esquerda, o cirurgião segurou o telescópio e, com a mão direita, realizou os procedimentos.

Os animais do grupo 1 (G1) foram submetidos à injúria em toda a extensão de ambas as cordas vocais (Figuras 5 e 6).

A injúria foi realizada na superfície superior das PVs, no sentido ântero-posterior, resultando em uma lesão longitudinal, paralela à borda livre e no centro das PVs. Para realização da mesma, utilizou-se um bisturi também desenvolvido pela Ferrari[®] Medical de São Paulo (Figura 7), padronizando as lesões de acordo com as dimensões do bisturi. Imediatamente após a injúria, realizou-se a injeção de HGF nas PVDs, lateralmente à lesão. Utilizou-se HGF humano, obtido industrialmente, da marca *R e D Systems*, Minneapolis, MN, lote GJ196071. A concentração utilizada foi 100 ng por 100 µl de solução salina tamponada.

Para preparação da concentração estipulada, adicionou-se 1 ml de solução salina tamponada ao frasco contendo 5 µg de HGF na forma liofilizada, obtendo-se então 5000 ng por ml de solução, o que equivale a 5000 ng por 1000 µl. Esse volume foi igualmente dividido em 10 frascos, cada um contendo 500 ng por 100 µl de solução salina. Adicionou-se a cada frasco 400 µl de solução, passando a 500 ng por 500 µl por frasco. O volume de 500 µl corresponde a 0,5 ml, sendo que 100 µl correspondem a 0,1 ml e, portanto, cada 10 U da seringa de 1 ml correspondeu à quantidade a ser injetada.

A injeção foi realizada através de seringa de 1 ml acoplada à agulha com ponta biselada e presença de reparo, de forma a padronizar a injeção a uma profundidade de 2 mm, confeccionada pela mesma empresa anteriormente citada (Figura 8). Injetou-se a substância em apenas um ponto, correspondente ao terço médio das PVs.

A PVE funcionou como controle para cada animal.

Os animais do grupo 2 (G2) também foram submetidos à injúria em toda a extensão das PVs, seguindo os mesmos passos descritos anteriormente, porém HGF foi injetado bilateralmente, imediatamente após a lesão (Figura 9). Após 10 dias, o HGF foi reinjetado na PVD. Neste segundo grupo, a PVE também funcionou como controle de cada animal.

Entre um procedimento e outro, o HGF foi armazenado em freezer a -70°C , conforme orientação do fabricante.

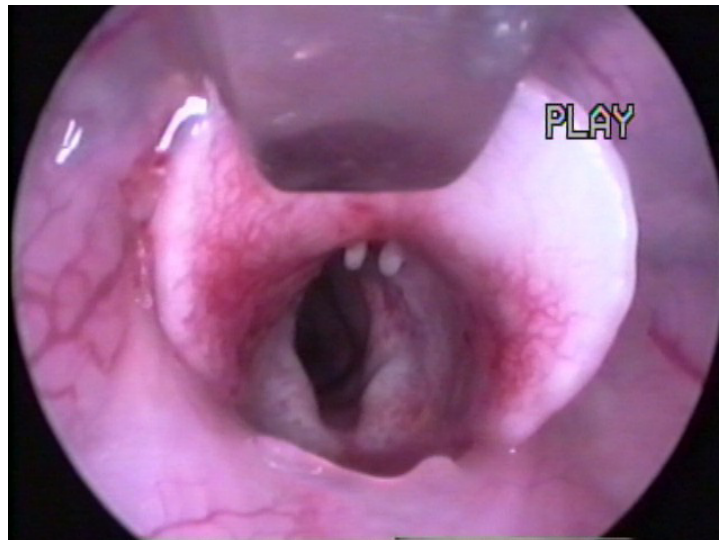


Figura 4 - Imagem das pregas vocais do coelho visualizadas no monitor

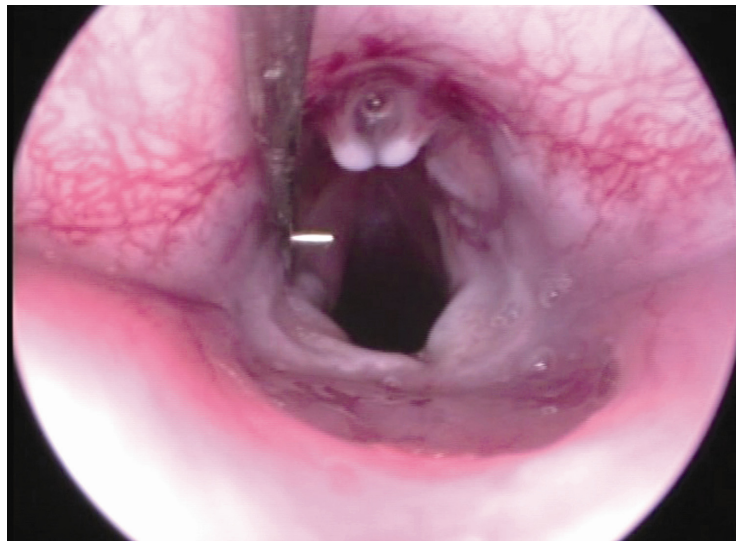


Figura 5 - Imagem da incisão na prega vocal esquerda do coelho visualizada no monitor

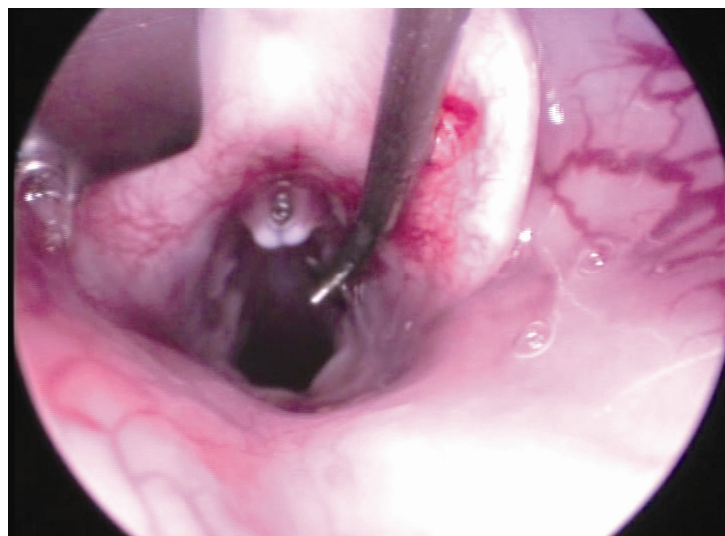


Figura 6 - Imagem da incisão na prega vocal direita do coelho visualizada no monitor




Figura 7 - Bisturi utilizado para realização da lesão. Detalhe: reparo transversal que impediu a introdução na prega vocal além de 2 mm de profundidade




Figura 8 - Agulha para infiltração. Detalhe: reparo que permitiu a padronização da injeção a uma profundidade de 2 mm

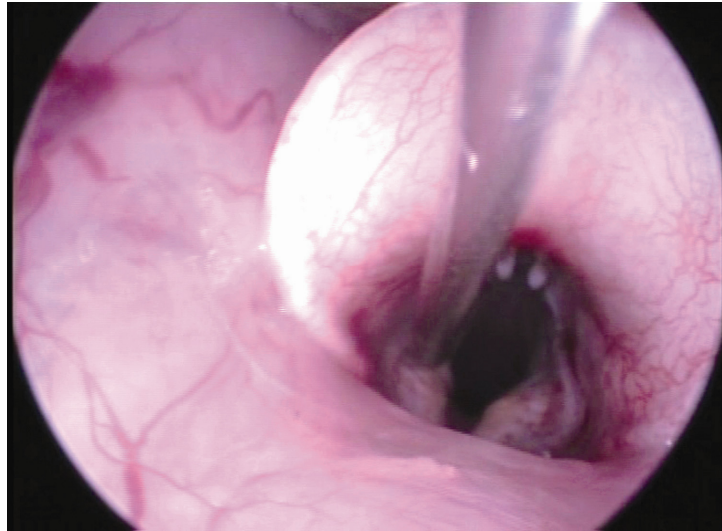


Figura 9 - Imagem da injeção do HGF na prega vocal esquerda do coelho visualizada no monitor

4.7 Procedimento pós-operatório

Após o procedimento cirúrgico, os coelhos permaneceram na sala de recuperação anestésica sob os cuidados do pesquisador por pelo menos 1 hora e, posteriormente, foram encaminhados para gaiolas individuais.

Os animais foram medicados com antibiótico de uso veterinário Flotril 10 % (Laboratório Schering-Plough Saúde Animal Ind. Com. Ltda, Brasil) em dose única diária por 3 dias, na concentração de 2,5 mg/kg peso, alimentados com ração *ad libitum*, hidratados adequadamente e mantidos sob os cuidados de técnicos e supervisão de zootecnistas e veterinários.

4.8 Eutanásia e isolamento das laringes

Os animais do G1 foram sacrificados 30 dias após o procedimento cirúrgico. Já os animais do G2 foram sacrificados 30 dias após o 2º procedimento (Figura 10).

Os coelhos foram previamente anestesiados, conforme descrito anteriormente, e submetidos à injeção endovenosa de cloreto de potássio (KCl) a 20 %.

Foi realizada incisão cervical no coelho e excisão da laringe em bloco. As peças foram dissecadas, removendo-se as partes moles e isolando-se a laringe. A seguir, essa foi aberta através de incisão longitudinal posterior, entre as cartilagens aritenóides. As cartilagem tireóide, PV e aritenóide de cada hemilaringe foram ressecadas em bloco, entre o ventrículo laríngeo e subglote. Por fim, as PVDs e PVEs foram isoladas entre a comissura anterior.

As hemilaringes foram colocadas em cassetes, identificadas adequadamente para posterior avaliação cega e fixadas em formol a 10 % tamponado com acetato de sódio. Após 48 horas, as peças foram encaminhadas ao Laboratório de Técnicas Histológicas do Departamento de Patologia da FMUSP.

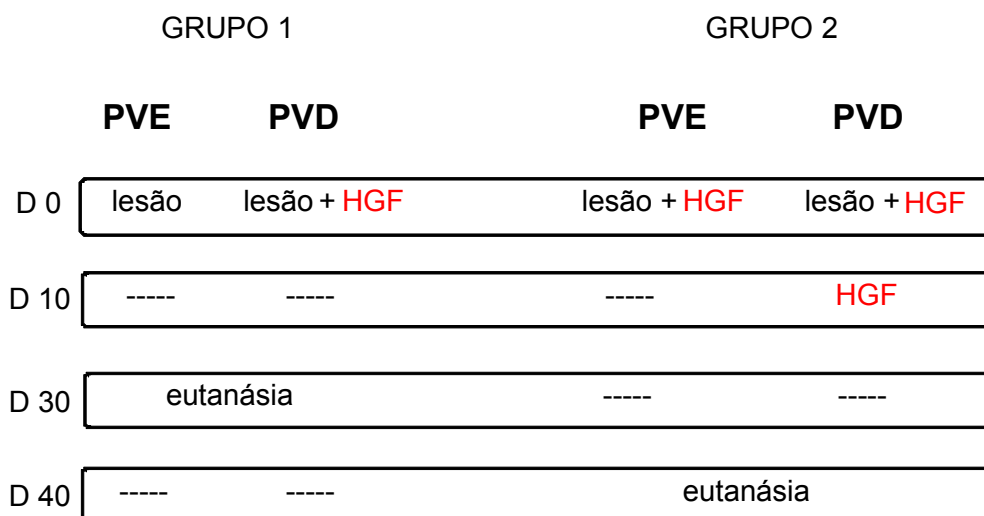


Figura 10 - Representação dos procedimentos realizados nos animais em ordem cronológica. D = dia

4.9 Preparação histológica

O projeto foi registrado no Laboratório de Técnicas Histológicas sob o nº 0119-08.

As peças enviadas foram desidratadas com álcool etílico a 95 %, submetidas à diafanização em xilol, impregnadas e incluídas em parafina fundida em estufa a 60°C. A seguir, foram cortadas em micrótomo com espessura de 3 µm no plano coronal. Os cortes seriados foram realizados em direção ântero-posterior, e foi confeccionado um número variável de lâminas para cada peça, até que se obtivesse a melhor visualização das estruturas a serem analisadas.

Após serem desparafinadas, as lâminas foram coradas com hematoxilina-eosina e Sirius Red. Todo o processo foi realizado pelo mesmo técnico.

4.10 Análise histológica das pregas vocais

4.10.1 Histologia do colágeno

Nessa técnica de coloração, utilizou-se solução de Sirius Red a 1 % dissolvido em ácido pícrico aquoso saturado.

O corante Sirius Red é um corante ácido bastante utilizado para corar o colágeno em cortes de tecidos (Montes et al., 1984), pois suas moléculas, ricas em aminoácidos básicos, reagem fortemente com corantes ácidos.

O Sirius Red é uma molécula alongada que, ao reagir com o colágeno, aumenta sua birrefringência natural em decorrência do alinhamento das moléculas do corante paralelamente ao eixo longo de cada molécula de colágeno.

A quantificação do conteúdo de colágeno foi determinada utilizando análise computadorizada de imagens. A medida das áreas da lâmina própria das PVs coradas positivamente à coloração de Sirius Red foi realizada com uso do programa Image-Pro Plus® 4.1 para Windows® (Media Cybernetics – Silver Spring, MD, EUA), instalado em um computador conectado a um sistema de câmera digital (Zeiss Mrc5, Zeiss Gmb, Alemanha) acoplada a

um microscópio (Leica DMR, Leica Microsystems Wetzlar GmbH, Alemanha).

Cada lâmina foi analisada com aumento de 400 X. Inicialmente foram medidas as áreas positivamente coradas para colágeno em 10 campos selecionados randomicamente, ou até que toda a lâmina própria da PV fosse coberta (o que fosse atingido primeiro).

Cada campo foi analisado através da delimitação manual da área a ser avaliada (Figura 11).

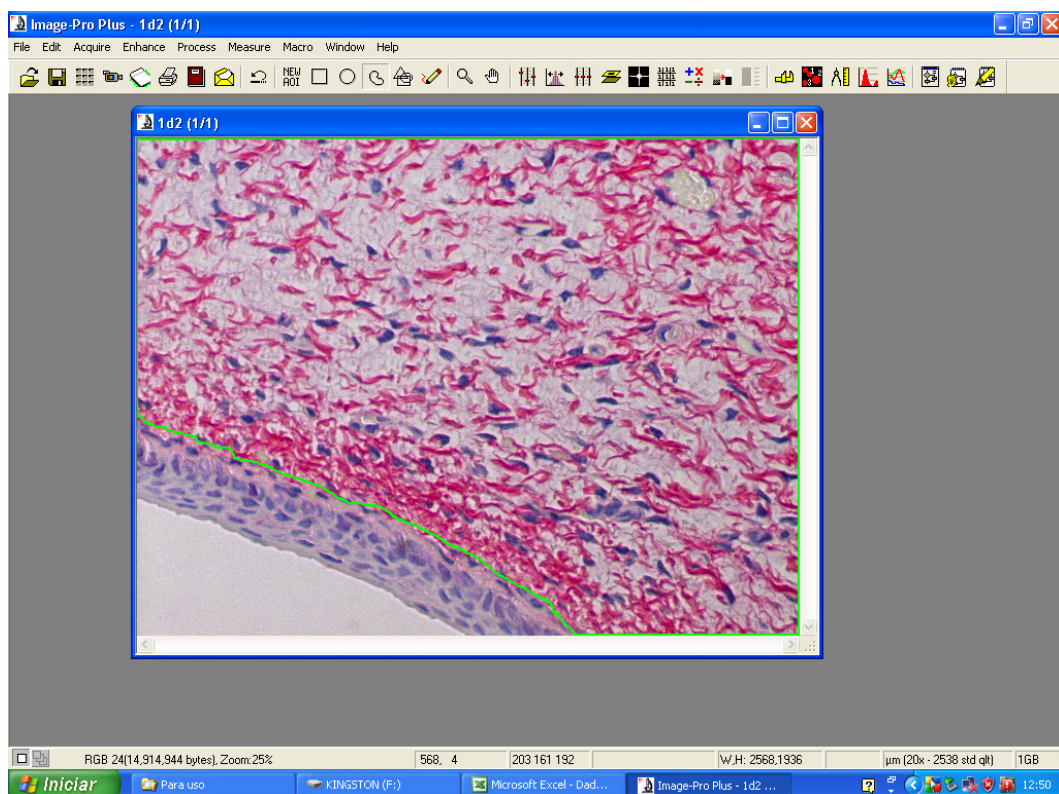


Figura 11 - Imagem capturada no monitor mostrando corte histológico da prega vocal do coelho, em aumento de 400 X, no analisador de imagens Pro-Plus 4.1. A linha verde delimita a área onde será realizada a quantificação das fibras colágenas

Foi aplicado um comando para o *software* reconhecer a leitura das cores das fibras colágenas, marcando-as em azul e expressando a área positiva para colágeno em μm^2 (Figura 12).

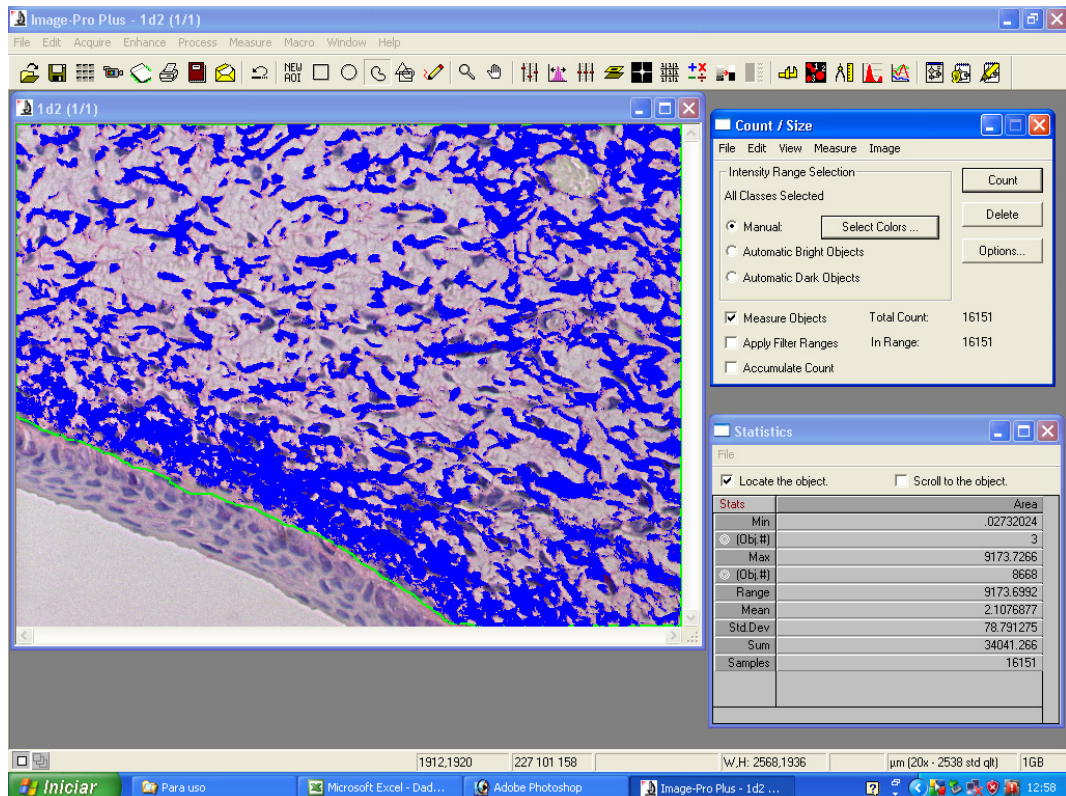


Figura 12 - Imagem capturada no monitor mostrando o sistema de análise digital. A área ocupada pelas fibras colágenas é identificada em azul e expressa em μm^2

Outro comando orientou o *software* a calcular a área total delimitada, também expressa em μm^2 (Figura 13).

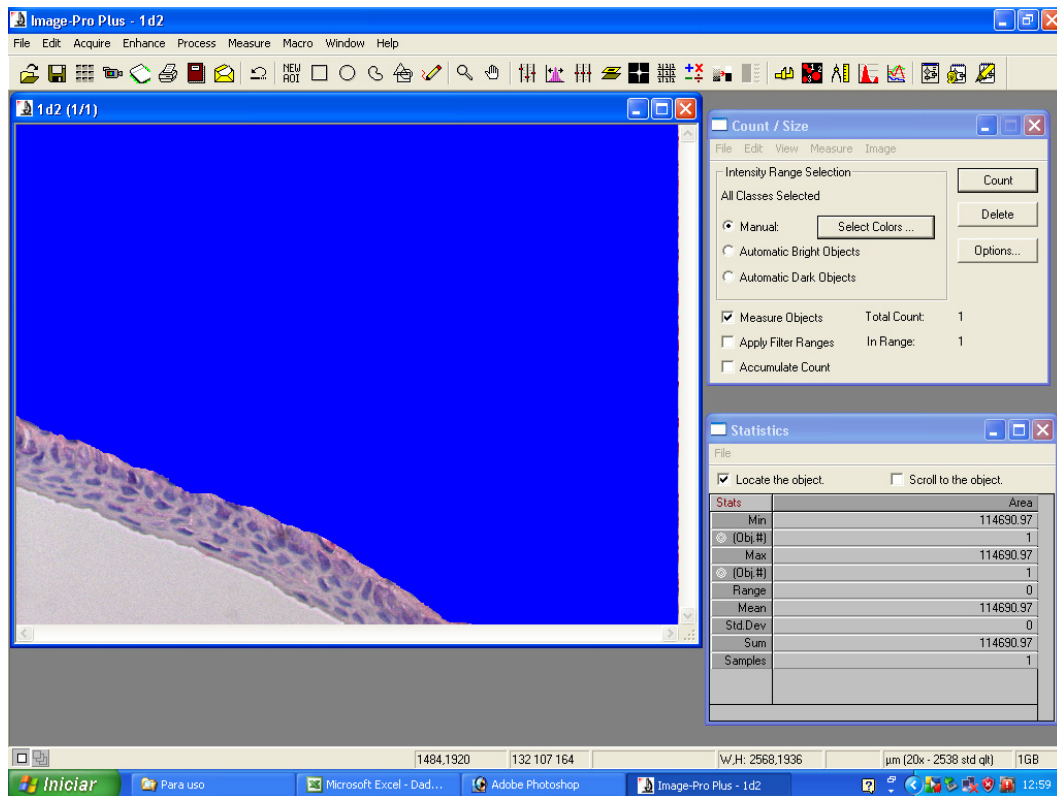


Figura 13 - Imagem capturada no monitor mostrando o sistema de análise digital. A área total demarcada é representada em azul e expressa em μm^2

A densidade de colágeno foi calculada a partir da área de colágeno (μm^2) dividida pela área total analisada (μm^2).

4.10.2 Técnica de hematoxilina-eosina

As lâminas coradas com hematoxilina-eosina foram utilizadas para análise dos seguintes aspectos da resposta inflamatória: angiogênese na lâmina própria, espessura média do epitélio e processo inflamatório na lâmina própria (Figura 14).

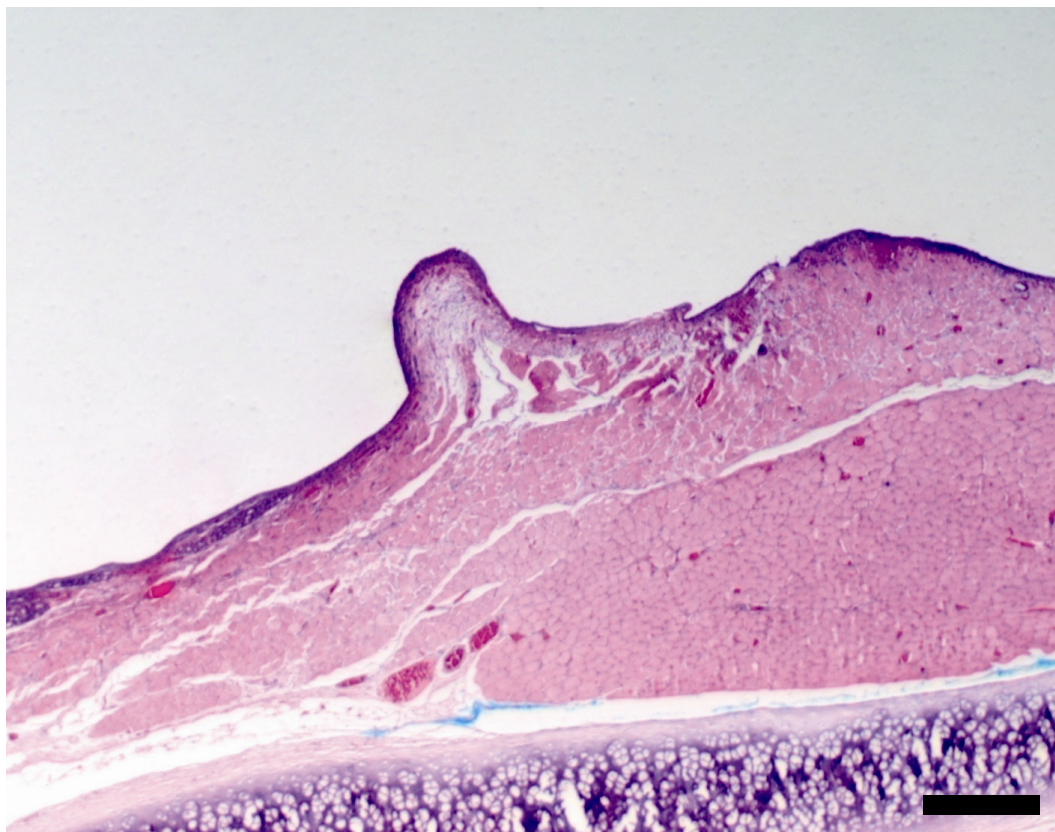


Figura 14 - Fotomicrografia da lâmina corada com hematoxilina-eosina: aumento de 50X; visão panorâmica da prega vocal do coelho. Barra de escala = 800 micrômetros

Para avaliação da angiogênese na lâmina própria e espessura média do epitélio utilizou-se análise computadorizada de imagens, através do mesmo programa anteriormente descrito, com aumento de 400 X.

Para avaliação da angiogênese, procedeu-se a contagem de vasos através de delimitação manual (Figura 15) e, posteriormente, foi calculada a densidade de vasos na lâmina própria a partir do número de vasos presentes nos 10 campos analisados aleatoriamente, dividido pela área total avaliada em μm^2 .

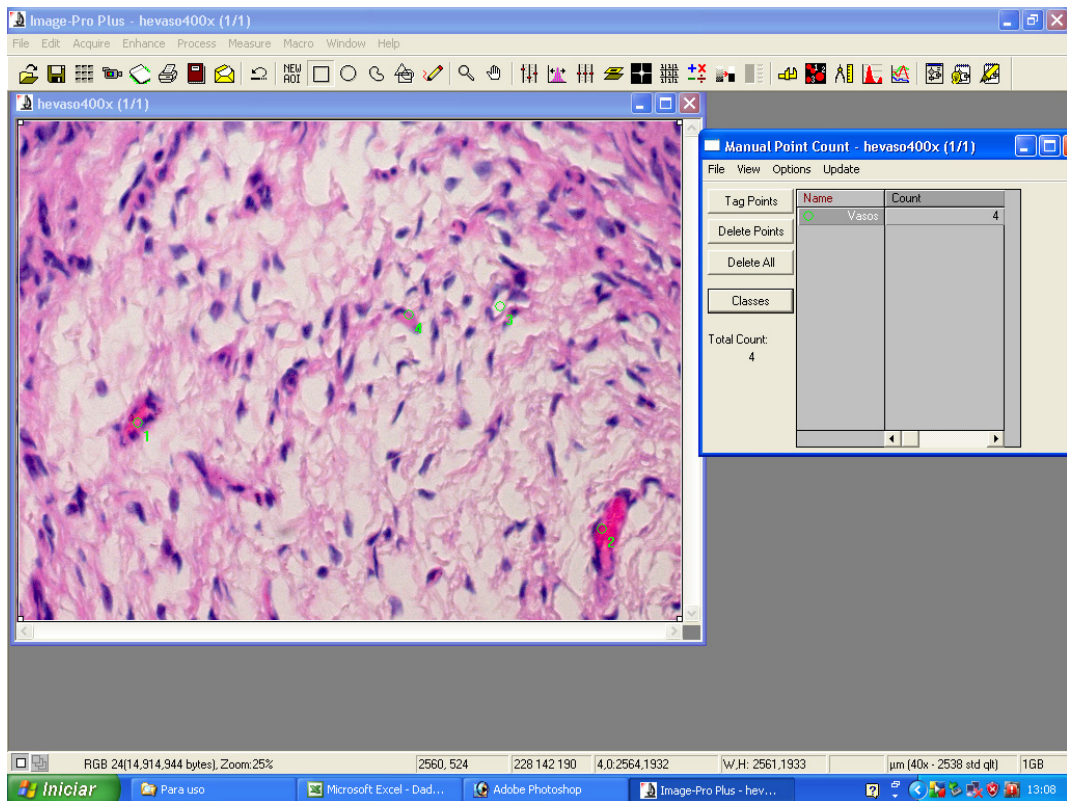


Figura 15 - Imagem capturada no monitor demonstrando a contagem do número de vasos no campo analisado

A espessura média do epitélio nos 10 campos randomicamente avaliados foi expressa em micrômetros (μm). Em cada campo foram traçadas manualmente 2 linhas delimitando o epitélio da PV e, posteriormente, foi calculada a espessura média entre todos os pontos dispostos nessas 2 linhas (Figura 16).

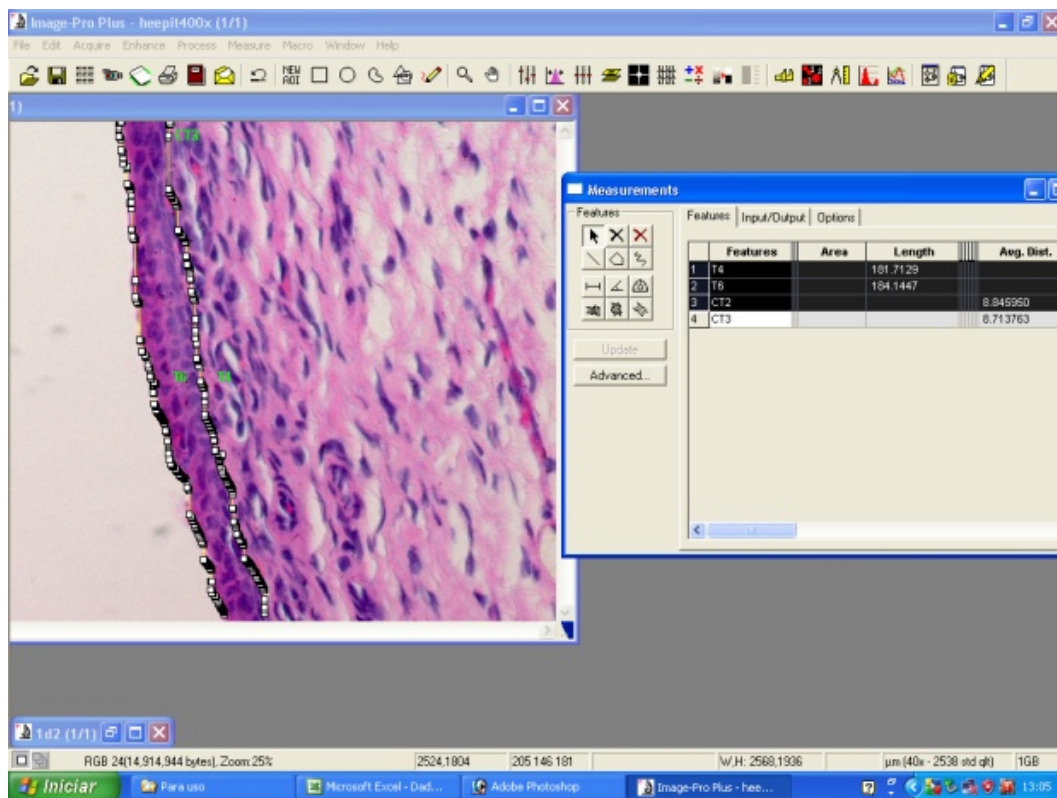


Figura 16 - Imagem capturada no monitor demonstrando a medida da espessura média do epitélio no campo analisado

A análise do processo inflamatório na lâmina própria foi realizada através de análise semi-quantitativa. Foram avaliados randomicamente 10 campos utilizando um score de 0 a 3, sendo: 0. ausência de reação inflamatória; 1. leve infiltrado inflamatório (menos de 25% de células inflamatórias na totalidade dos campos examinados); 2. moderado infiltrado inflamatório (entre 25 a 50% de células inflamatórias na totalidade dos campos examinados); 3. infiltrado inflamatório acentuado (mais de 50% de células inflamatórias na totalidade dos campos examinados). Para essa avaliação, foi utilizado aumento de 400 X e dois patologistas analisaram independentemente todas as lâminas sem ter conhecimento do grupo

pertencente. Em caso de discordância entre os mesmos, a lâmina foi revista em conjunto para definição final.

4.11 Análise estatística

As variáveis analisadas em cada PV incluíram:

- Densidade de colágeno na lâmina própria;
- Densidade de vasos na lâmina própria;
- Espessura média do epitélio;
- Processo inflamatório na lâmina própria.

Os resultados foram submetidos à análise estatística com a utilização do programa SPSS® (*Statistical Package Social Sciences*), versão 17.0.

Para descrição e comparação entre as PVD e PVE dos animais, tanto do G1 quanto do G2, aplicou-se o Teste dos Postos Sinalizados de *Wilcoxon*, avaliando-se as variáveis de interesse.

Para descrição e comparação das variáveis de interesse entre ambos os grupos estudados, considerando-se as PVD dos animais do G1 e as PVE dos animais do G2, aplicou-se Teste de *Mann-Whitney*.

Adotou-se nível de significância de 5% ($p < 0,050$).

Aplicou-se o programa *G-Power*, em sua versão 3.0.10, para o cálculo do poder do estudo. A variável escolhida para o cálculo do poder foi 'COL+' (colágeno positivo) e a comparação entre os lados foi considerada para este cálculo.

5 RESULTADOS

Os dados obtidos através da avaliação histológica (Anexo B, Tabela 1) foram submetidos à análise estatística, conforme resultados a seguir.

5.1 Variáveis de interesse

5.1.1 Densidade de colágeno na lâmina própria

A densidade de colágeno na lâmina própria foi menor nas PVD em relação às PVE nos animais do G1 e G2, com resultados encontrados estatisticamente significantes ($p=0,018$) (Anexo C, Tabela 2).

Comparando-se a densidade de colágeno na lâmina própria das PVD dos animais do G1 com as PVE dos animais do G2, as diferenças foram estatisticamente não-significantes ($p=0,565$) (Anexo D, Tabela 3).

Os resultados acima descritos são demonstrados no gráfico 1 e figura 17.

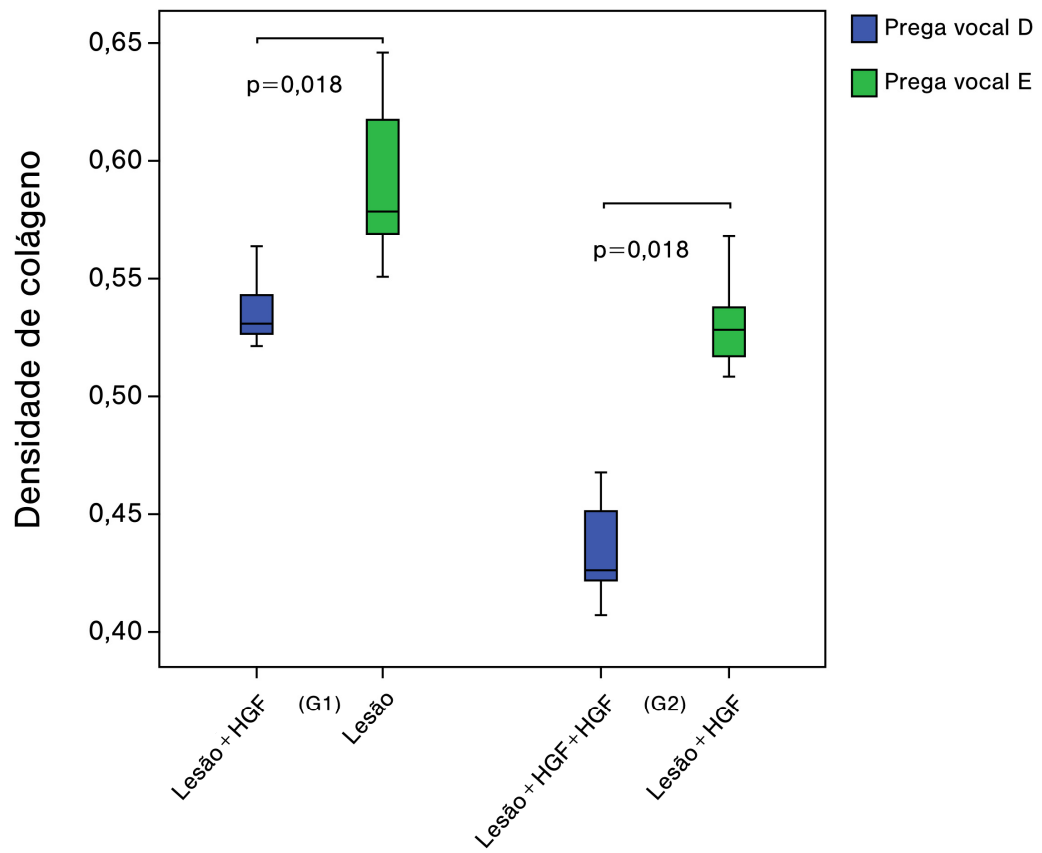


Gráfico 1 - Densidade de colágeno na lâmina própria das pregas vocais por grupo estudado

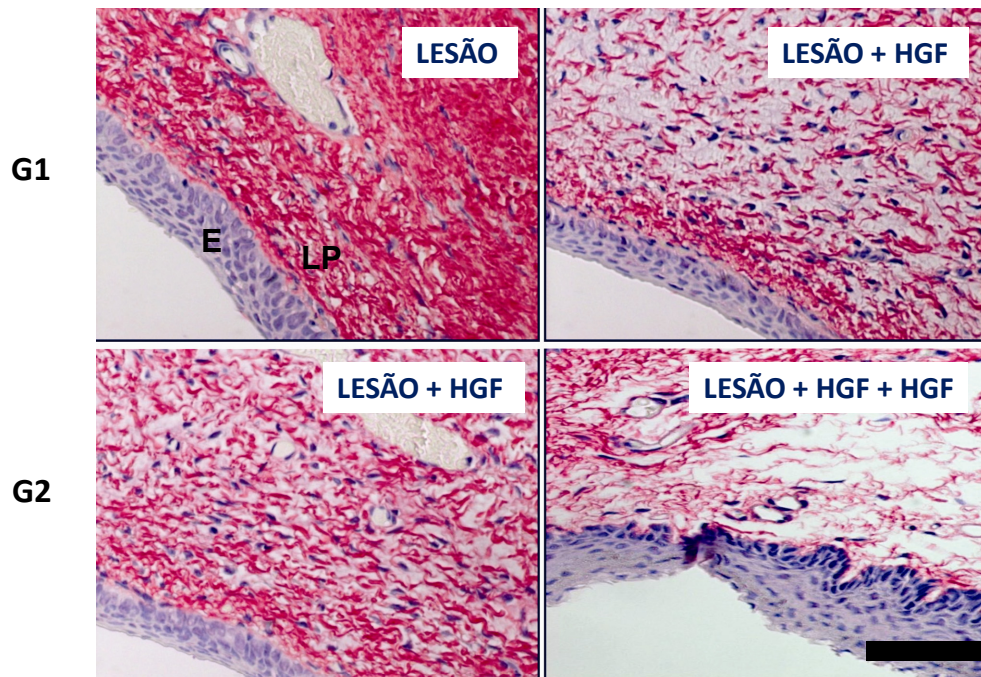


Figura 17 - Fotomicrografias das lâminas coradas com Picrossirius, aumento de 400 X. As fibras colágenas estão coradas em vermelho. A imagem superior esquerda corresponde à prega vocal esquerda do animal do grupo 1; a imagem superior direita corresponde à prega vocal direita do animal do grupo 1; a imagem inferior esquerda corresponde à prega vocal esquerda do animal do grupo 2; a imagem inferior direita corresponde à prega vocal direita do animal do grupo 2. E = epitélio; LP = lâmina própria. Barra de escala = 100 micrômetros

5.1.2 Densidade de vasos na lâmina própria

Em ambos os grupos, as PVD apresentaram maior densidade de vasos na lâmina própria em relação às PVE, porém no G1 essa diferença foi estatisticamente não-significante ($p=0,063$), apresentando significância estatística somente no G2 ($p=0,018$) (Gráfico 2 e Anexo E, Tabela 4).

A densidade de vasos na lâmina própria das PVD dos animais do G1 mostrou diferenças estatisticamente não-significantes em relação às PVE dos animais do G2 ($p=0,085$) (Gráfico 2 e Anexo F, Tabela 5).

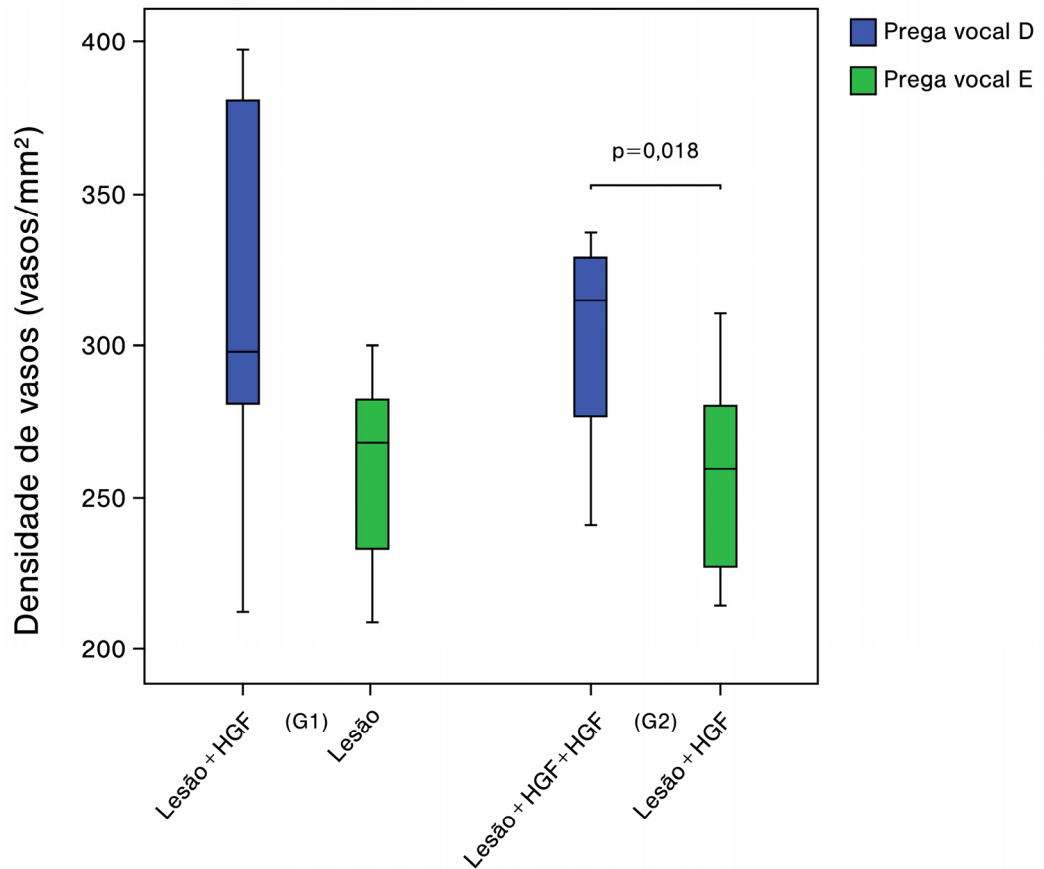


Gráfico 2 - Densidade de vasos na lâmina própria das pregas vocais por grupo estudado

5.1.3 Espessura média do epitélio

A espessura média do epitélio das PVD mostrou diferenças estatisticamente não-significantes em relação às PVE nos dois grupos ($p > 0,999$) (Gráfico 3 e Anexo G, Tabela 6).

A comparação entre a espessura média do epitélio das PVD dos animais do G1 e das PVE dos animais do G2 demonstrou diferenças

estatisticamente não-significantes ($p=0,565$) (Gráfico 3 e Anexo H, Tabela 7).

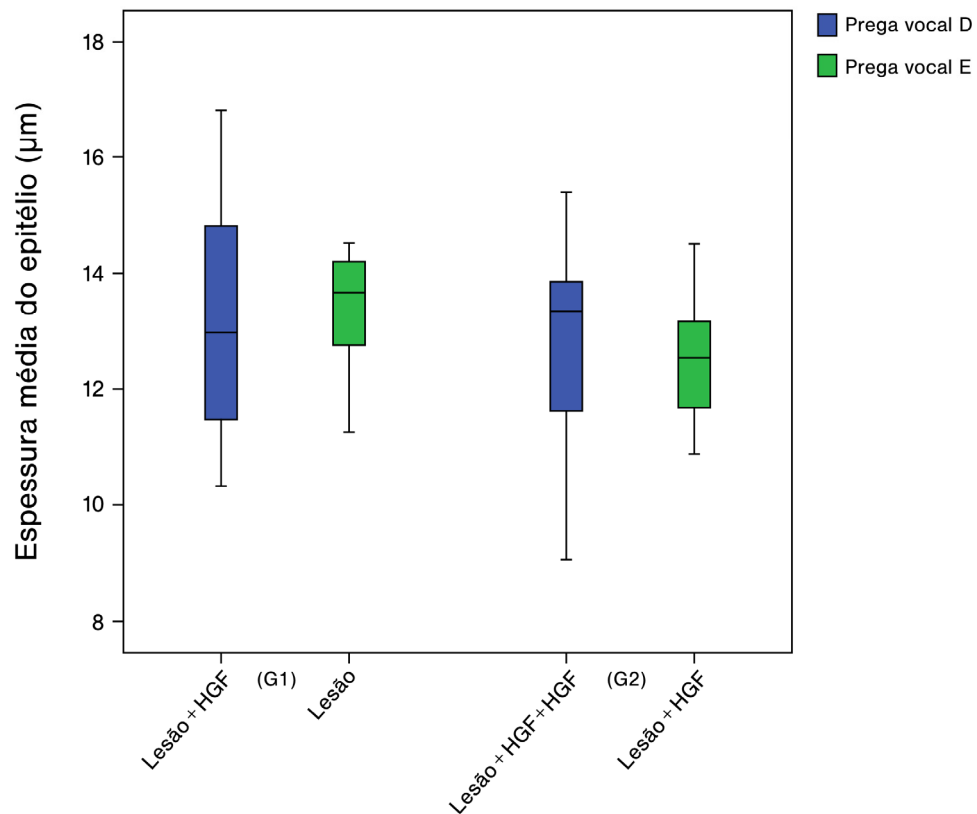


Gráfico 3 - Espessura média do epitélio nas pregas vocais por grupo estudado

5.1.4 Processo inflamatório na lâmina própria

A avaliação do processo inflamatório na lâmina própria demonstrou diferenças estatisticamente não-significantes entre as PVD e PVE tanto no G1 ($p=0,564$) quanto no G2 ($p>0,999$) (Gráfico 4 e Anexo I, Tabela 8).

Comparando-se as PVD dos animais do G1 e as PVE dos animais do G2, a análise do processo inflamatório na lâmina própria também

demonstrou diferenças estatisticamente não-significantes ($p=0,298$) (Gráfico 4 e Anexo J, Tabela 9).

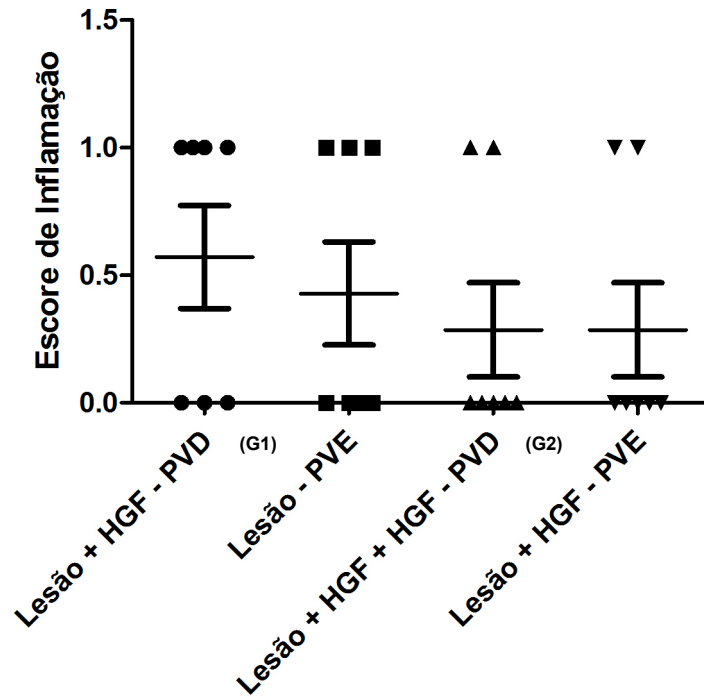


Gráfico 4 - Processo inflamatório na lâmina própria das pregas vocais por grupo estudado

5.2 Poder do estudo

A análise do poder do estudo em função da amostra demonstrou ser de 80,41% (Gráfico 5 e Anexo K).

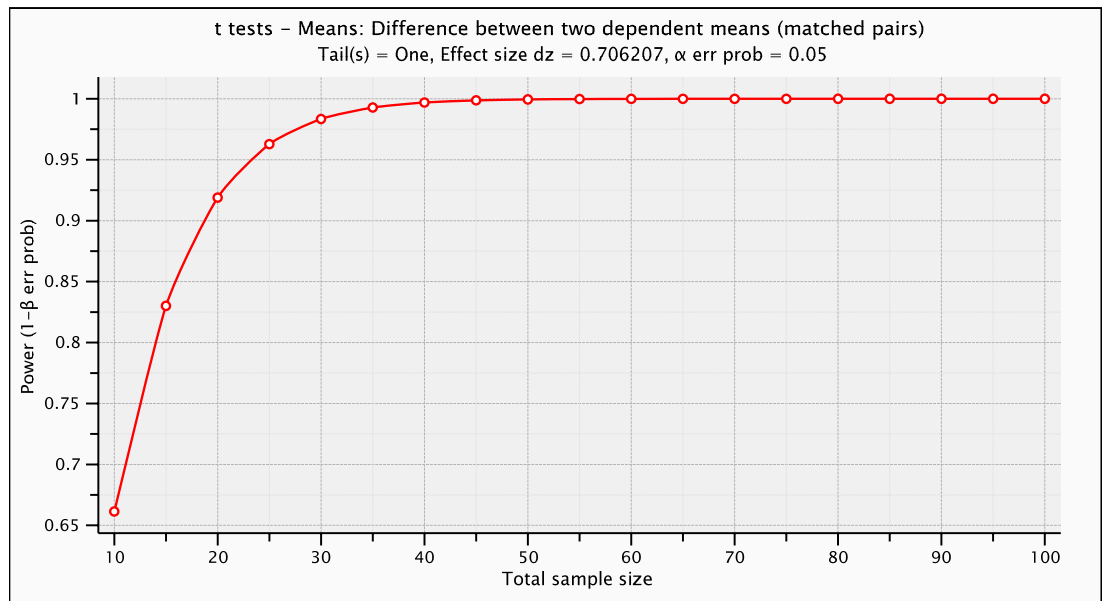


Gráfico 5 - Representação gráfica do poder do estudo em função do tamanho da amostra

6.1 Processo cicatricial em laringologia

A fonação depende da adequada vibração da mucosa das PVs verdadeiras durante a adução glótica, e qualquer alteração dessa vibração pode levar à disfonia (Garrett et al., 2001).

O processo cicatricial nas PVs altera a adequada fisiologia da fonação e, por isso, é necessário encontrar soluções para reduzir sua ocorrência ou restaurar o funcionamento adequado nos casos onde a fibrose já tenha sido instalada. Em trabalho publicado por Hirano (1995), o autor cita a necessidade de desenvolver técnicas para minimizar a formação de cicatriz em PVs.

A cicatriz foi descrita como a principal causa de disfonia no pós-operatório de pacientes submetidos a cirurgias laríngeas (Woo et al., 1994). Na microcirurgia de laringe para remoção de lesões, geralmente ocorre a ruptura do epitélio, da membrana basal e da lâmina própria, dependendo da profundidade da incisão (Branski et al., 2006). Portanto, as lesões decorrentes de procedimentos cirúrgicos provocam alterações na lâmina própria das PVs e, para que a cicatrização decorra satisfatoriamente e a movimentação das PVs seja recuperada adequadamente, essa lâmina própria deve ser substituída por componentes que não aumentem sua viscosidade (Ford, 1999).

O manejo da fibrose nas cordas vocais é um desafio (Benninger et al., 1996; Rosen, 2000b; Hirano, 2005; Dailey, Ford, 2006) e a melhor opção

terapêutica ainda não foi estabelecida (Dailey, Ford, 2006), sendo necessário buscar novas opções (Chan, Titze, 1998).

Vários trabalhos têm sido desenvolvidos para minimizar as alterações decorrentes do processo cicatricial em PVs (Chan, Titze, 1998; Rousseau et al., 2003, 2004a; Branski et al., 2005; Hansen, Thibeault, 2006; Lim et al., 2006).

Tratamentos medicamentosos com esteróides e antibióticos sistêmicos podem ser úteis durante a cicatrização, bem como medicações anti-refluxo. Técnicas cirúrgicas diversas, com o intuito de minimizar a fibrose, bem como injeção de substâncias nas PVs no intra-operatório já foram tentadas, porém, em alguns casos, agravaram o processo. Bioimplantes, tais como gordura ou colágeno, proporcionaram preenchimento adequado do tecido cicatricial em alguns casos. Injeção de colágeno bovino solúvel foi demonstrada para suavizar a fibrose, entretanto os resultados nem sempre foram favoráveis. Tratamentos com fonoterapia em fases precoces demonstraram melhora da qualidade vocal, mas na maioria das vezes não restauraram a voz ao normal (Benninger et al., 1996).

Inúmeros trabalhos na literatura descrevem a injeção de substâncias como opção para tratar a fibrose, tais como gelfoam (Schramm et al., 1978), Teflon[®] (Nakayama et al., 1993), colágeno (Ford et al., 1992, 1995; Remacle et al., 1999; Bjorck et al., 2002), gordura (Sataloff et al., 1997; Hsiung et al., 2000; Neuenschwander et al., 2001), combinação de gordura e fáschia (Hsiung et al., 2004), ácido hialurônico (Hallen et al., 1998, 1999; Dahlqvist et al., 2004; Hertegard et al., 2006b), ácido hialurônico com colágeno

(Hertegard et al., 2002), corticóide (Bouchayer, Cornut, 1988; Coleman et al., 1999; Campagnolo et al., 2010), mitomicina-C (Garrett et al., 2001), células tronco mesenquimais humanas (Hertegard et al., 2006a), células tronco embrionárias humanas (Cedervall et al., 2007), entre outros.

No entanto, essas substâncias podem provocar reações imunes (Remacle et al., 1999), serem reabsorvidas ao longo do tempo (Schramm et al., 1978; Shindo et al., 1996; Hallen et al., 1998), provocarem a formação de granulomas (Nakayama et al., 1993) ou, ainda, não serem suficientemente conhecidas, necessitando de novos estudos em longo prazo (Hertegard et al., 2006a; Cedervall et al., 2007).

Dessa forma, é preciso encontrar um material que se aproxime do ideal, que otimize as propriedades biomecânicas da matriz extracelular da lâmina própria (Hansen, Thibeault, 2006), por ser essa a estrutura mais importante da corda vocal e estar relacionada à vibração da mesma (Kahane, 1987; Ishii et al., 2000).

Rosen (2000b) acreditava que o futuro traria novos materiais de bioengenharia para implantes ou modulação da matriz extracelular da lâmina própria de PVs lesadas, considerando o material ideal aquele com excelente biointegração e mínima resposta imunológica (Rosen, 2000a).

Recentemente, estratégias de engenharia de tecidos, incluindo combinação de células, fatores bioativos e *scaffolds*, têm sido investigados para prevenir ou tratar a cicatriz de PVs. As tentativas incluem injeção de HGF, de células derivadas do estroma da medula óssea ou matriz

extracelular sintética semelhante ao ácido hialurônico, bem como injeção de cultura de fibroblastos autólogos (Kanemaru et al., 2003; Chhetri et al., 2004; Hirano et al., 2004b; Duflo et al., 2006).

Os fibroblastos, principais células encontradas na lâmina própria (Pawlak et al., 1996), sintetizam vários componentes da matriz extracelular, incluindo colágeno, elastina, glicosaminas e fibronectina (Hirano et al., 1999).

Alguns autores consideram que, assumindo o controle dos fibroblastos no que se refere à produção da matriz extracelular, seria possível restaurar a cicatrização da PV de maneira efetiva (Hirano et al., 2003a,c, 2004b,c). Entretanto, ainda não se sabe como os fibroblastos produzem os componentes da matriz extracelular após a injúria, como a cicatriz desenvolve-se ou como algumas feridas cicatrizam sem fibrose (Hirano et al., 2002).

Em estudo realizado por Hirano et al. (2004b), a injeção de cultura de fibroblastos com HGF em PVs de cães mostrou piores resultados em relação aos outros grupos, nos quais se injetou apenas HGF ou solução salina. Os autores acreditam que a função dos fibroblastos em termos de produção de matriz extracelular exerça grande importância para o resultado final da cicatrização e consideram que a injeção induziu a produção de mais colágeno do que ácido hialurônico e elastina, bem como a deposição de fibras de colágeno grossas, levando a uma maior contração tecidual. Concluem sobre a necessidade de mais estudos para determinar a melhor estratégia para controle da cicatrização com a injeção de fibroblastos.

Avaliando-se a histologia das PVs, os fibroblastos presentes na lâmina própria da mucosa, além de serem responsáveis pela síntese da matriz extracelular, exercem importante papel na cicatrização ao interferirem na migração, proliferação, adesão e regulação celular (Hirano et al., 1999). Durante a injúria, os fibroblastos sintetizam vários componentes para reparar e lesão, bem como secretam fatores de crescimento que controlam a produção dessa matriz extracelular; entretanto, pouco se sabe sobre a ação desses fatores de crescimento nas PVs (Hirano et al., 2002).

TGF β 1 está relacionado à etiologia de estenose subglótica (Border, Noble, 1994; Dillard et al., 2001). Esse fator realça a deposição da matriz extracelular e inibe fatores de crescimento em células epiteliais e endoteliais.

O HGF suprime a expressão do TGF β 1 e estimula a atividade de proteases responsáveis pela degradação de componentes da matriz extracelular em vários tecidos, tais como vasos, sistema nervoso, tecido ósseo, gastrointestinal, pele e músculos (Matsumoto, Nakamura, 1997). No presente trabalho, a injeção do HGF foi realizada para avaliar seu efeito sobre alguns parâmetros do processo de cicatrização em PVs escarificadas de coelhos.

Após a substituição da lâmina própria da PV por fibrose cicatricial, é difícil restaurar adequadamente sua viscoelasticidade (Hirano et al., 2003a). O ácido hialurônico provavelmente está envolvido na manutenção das propriedades viscoelásticas da mucosa das PVs. Em contrapartida, o excesso de colágeno aumenta a rigidez da mucosa (Gray et al., 1999). Esses achados sugerem a importância de estimular a produção do ácido

hialurônico e reduzir a produção de colágeno pelos fibroblastos da lâmina própria, para melhorar a elasticidade da cicatriz em PVs (Gray et al., 1999; Hirano et al., 2003a, 2004c).

A análise histológica deste estudo não incluiu o ácido hialurônico, avaliando apenas a densidade de colágeno nas PVs dos animais. O colágeno tem sido descrito como o maior constituinte do tecido cicatricial (Ehrlich, 2000) e sabe-se que tecidos com maior concentração de colágeno estão mais propensos à fibrose cicatricial (Benninger et al., 1996), o que justifica a importância de se avaliar esse componente da matriz extracelular em decorrência do importante papel que exerce sobre a cicatrização.

6.2 Delineamento do estudo e metodologia

Hirano (2005) menciona que, pelo fato de ainda não ter sido encontrada a melhor estratégia para prevenir ou tratar a cicatriz de PVs de maneira efetiva, novas abordagens terapêuticas têm sido propostas. O autor considera os fatores de crescimento elementos com grande potencial para controlar a cicatrização tecidual, pois são substâncias que modificam a atividade dos fibroblastos e, por essa razão, podem auxiliar no tratamento da fibrose. Refere que terapia gênica também pode maximizar os efeitos dos fatores de crescimento. A melhor maneira de administração desses fatores merece novos estudos.

Hom et al. (2002) analisaram recentes estudos envolvendo fatores de crescimento utilizados em diferentes locais da região da cabeça e pescoço.

O HGF foi considerado inicialmente como fator com ação específica no fígado e, posteriormente, sua atuação foi identificada em outros tipos celulares (Liu et al., 1994; Jesus et al., 2000). Apresenta intensa atividade antifibrótica, uma vez que a administração do mesmo mostrou-se efetiva na prevenção ou completa resolução de fibrose hepática, renal e pulmonar em modelos animais (Matsumoto, Nakamura, 1997). Além disso, HGF tem acelerado a cicatrização de úlcera gástrica em ratos (Brzozowski et al., 2001). O c-Met foi descrito como o receptor (Bottaro et al., 1991).

Hirano et al. (2003c) apresentam o HGF como uma substância promissora para prevenir a formação de cicatriz em PVs, pois funciona como modulador da formação e expressão de substâncias responsáveis pela fibrose tecidual. Demonstram, nesse estudo, que os fibroblastos do espaço de Reinke estão mais suscetíveis à ação do HGF do que os presentes na mácula flava, condição adequada para prevenir ou tratar a cicatriz em PVs. Os autores relatam sobre a influência positiva do HGF sobre os fibroblastos do espaço de Reinke, que pode ser a chave para reduzir a formação de cicatriz.

Hirano et al. (2003a) referem que para obtenção de resultados satisfatórios com fatores de crescimento é necessário considerar a concentração e tempo de utilização e descrevem algumas opções de utilização do HGF no tratamento de PVs: injeção tópica, injeção tópica com fibroblastos normais, administração sistêmica e terapia gênica. Os autores consideram que a injeção tópica deve ser realizada imediatamente após a injúria, entretanto, citam a possibilidade de não ser efetiva para o tratamento

da fibrose crônica, pois é possível que os fibroblastos mudem funcionalmente ao longo do tempo.

Hirano et al. (2003c) acreditam ser essencial minimizar a cicatriz na camada superficial da PV, ou seja, no espaço de Reinke, para preservar a função da PV.

Levando em consideração os achados dos trabalhos anteriormente citados e conhecendo-se os benefícios da utilização dos fatores de crescimento como agentes antifibróticos, nosso estudo foi desenhado com a intenção de interferir na cicatrização de PVs de coelhos, a fim de minimizar a produção de colágeno pelos fibroblastos presentes na lâmina própria com a injeção do HGF no que corresponde ao espaço de Reinke, já que anteriormente foi demonstrada a influência desse fator sobre os fibroblastos (Hirano et al., 2003c; Hirano et al., 2004c).

Em artigo publicado por Hirano et al. (2004c), os autores incluíram 20 animais, lesando aleatoriamente uma de suas PVs e mantendo a outra como controle. Imediatamente após a injúria, submeteram 10 animais à injeção do HGF na concentração de 100 ng/100 µl de solução salina e nos outros 10 animais foi injetada apenas solução salina, sendo todos sacrificados 6 meses após o procedimento. Nosso trabalho baseou-se nesse estudo para a definição da concentração de fator de crescimento a ser utilizada, já que os resultados dos autores foram favoráveis com essa concentração.

Em nosso estudo, a lesão foi realizada em ambas as PVs de cada animal e, em seguida, o HGF foi injetado apenas de um lado (a outra prega

funcionou como controle). O intuito em lesar ambas as pregas foi avaliar se a injeção provocaria algum dano maior que pudesse prejudicar o efeito final da substância.

Ainda em Hirano et al. (2004c), os autores relataram que há questões a serem respondidas em relação à utilização do HGF: Quando deve ser administrado? Qual a dose e momento mais apropriados para a aplicação? No estudo, os autores injetaram HGF apenas uma vez, imediatamente após a injúria. Referem que, como a fase inicial da cicatrização é importante para o resultado final, provavelmente a aplicação devesse ser realizada o mais brevemente possível, entretanto, desconhecem o tempo de duração do efeito do HGF.

Hirano et al. (2004b) relatam sobre a variedade de materiais injetáveis já utilizados para suavizar a cicatriz, porém consideram não ideais a permanência e efeito dessas substâncias, pois são reabsorvidas na maioria das vezes e nem sempre proporcionam a restauração das propriedades vibratórias das PVs. Os autores novamente sugerem o HGF como opção para minimizar as alterações provocadas pela cicatriz, melhorando as propriedades vibratórias das PVs de cães. Pelo fato de não corrigir totalmente o problema, reafirmam que o próximo passo seria encontrar a melhor maneira de administrar o HGF para maximizar seus efeitos. Nesse estudo, os autores injetaram HGF 1 mês após a injúria nas PVs de cães e reinjetaram 1 semana após. Contudo, questionam se o HGF fosse injetado em diferentes dosagens e frequência, os resultados seriam outros.

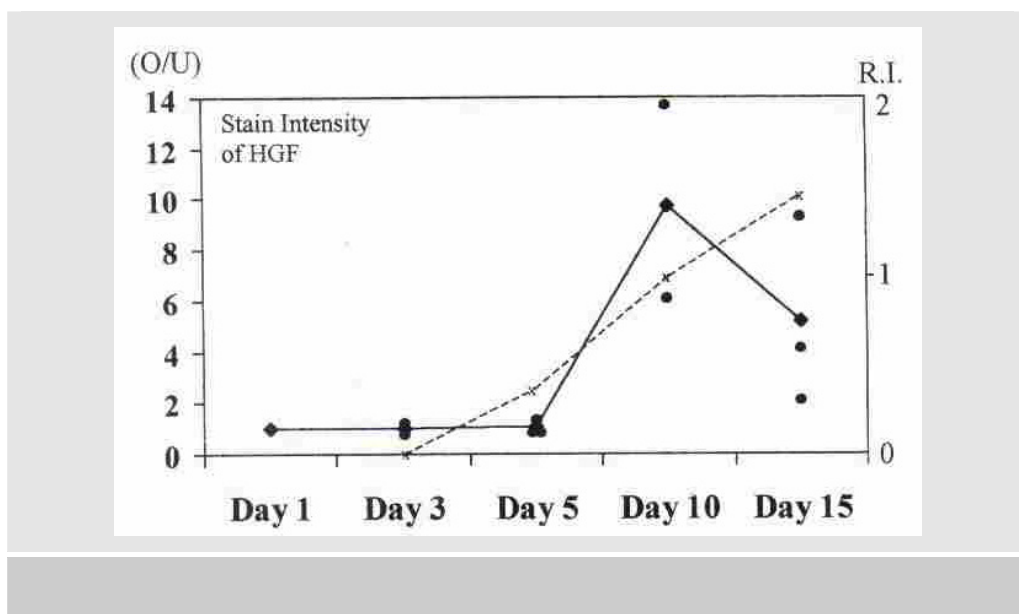
Ohno et al. (2007) encontraram resultados satisfatórios com um sistema de liberação prolongada de HGF em hidrogel em PVs de cães. Os autores sugerem que a desorganização dos componentes da matriz extracelular pode afetar as propriedades teciduais da mucosa da PV, sendo os fatores de crescimento um dos mais potentes elementos reguladores da regeneração tecidual e o HGF descrito como agente antifibrótico. Entretanto, estudo prévio (Ozeki et al., 2001) revelou que a duração *in vivo* desse fator pode ser curta, sendo o trabalho em questão desenvolvido a fim de reforçar os efeitos do HGF através de liberação gradual. Porém, ainda não se sabe a dose ideal, tampouco a frequência de utilização para a melhor regeneração da PV.

Ohno et al. (2009b) desenvolveram estudo para avaliar os efeitos do HGF sobre a expressão gênica das metaloproteinases, procolágeno e ácido hialurônico durante a fase aguda da lesão em PVs, e sugeriram a necessidade de novos estudos incluindo o HGF.

Gilbert et al. (2009) avaliaram a eficácia da utilização da matriz extracelular de fígado de suíno, conhecidamente um reservatório de HGF, sobre a cicatrização de PVs de cães. O estudo destacou a importância de novas investigações, pois não demonstrou que o mesmo é capaz de melhorar a regeneração da cicatriz na fase aguda da cicatrização.

Diante das incertezas em relação à administração do HGF, nosso estudo foi delineado justamente para avaliar outra opção de administração: imediatamente após a injúria e reinjeção em 10 dias, coincidindo com seu pico de ação, segundo mostra estudo de Hirano et al. (2002), no qual

observam mínima concentração de HGF na área da injúria do 1° ao 5° em PVs de ratos, sendo que a atividade aparece no 10° dia e cai levemente até o 15° (Gráfico 6). O intuito dessa metodologia foi avaliar se a reinjeção do fator de crescimento traria resultados mais satisfatórios do que uma única aplicação.



FONTE: Hirano S, Thibeault S, Bless DM, Ford CN, Kanemaru S. Hepatocyte growth factor and its receptor c-Met in rat and rabbit vocal folds. *Ann Otol Rhinol Laryngol.* 2002;111(8):661-6.

Gráfico 6 - Intensidade de coloração do HGF (linha sólida) e índice de regeneração (R.I.; linha tracejada). Atividade do HGF foi observada nos dias 10 a 15. Índice de regeneração em relação à atividade do HGF. Pontos circulares: intensidade de coloração em cada animal; pontos em forma de diamante: média da intensidade de coloração de cada dia pós-operatório; O/U: índice de intensidade de coloração entre o lado operado (O) e o lado não operado (U)

Em nosso estudo, os animais foram sacrificados 30 dias após o procedimento. A escolha desse período baseou-se na síntese de colágeno. Artigos revelam que a deposição de colágeno aumenta rapidamente 5 dias após a injúria, continua acelerada por aproximadamente 2 a 4 semanas

(Peled et al., 2000; Thibeault et al., 2002), declinando a partir de então (Lawrence, 1996; Thibeault et al., 2002). Dessa forma, a metodologia de nosso projeto permitiu avaliar o efeito do HGF sobre o período da produção de colágeno.

O termo densidade* designa a distribuição de uma quantidade (tal como massa, eletricidade ou energia) por unidade, comumente de espaço (como comprimento, área ou volume). Portanto, em nosso estudo, utilizamos essa terminologia para representação da quantidade de fibras colágenas e vasos distribuídos na lâmina próprias das PVs.

Junqueira et al. (1979a,b) determinaram que é possível diferenciar os subtipos de colágeno através de sua birrefringência quando corados com Sirius Red e submetidos à polarização, sendo o colágeno tipo I apresentado como fibras espessas, fortemente birrefringentes, coradas em vermelho, alaranjado ou amarelo, e o colágeno tipo III formava feixes finos, fracamente birrefringentes, com coloração esverdeada ou amarelo-esverdeada. Dayan et al. (1989) demonstraram que a polarização não era influenciada apenas pela espessura das fibras de colágeno, mas também pela densidade dos feixes. Tateya et al. (2007) observaram, através de microscopia eletrônica, que colágenos tipo I e III podem coexistir nas fibras colágenas e reticulares na lâmina própria das PVs humanas.

* Weiszflog W, editor. Michaelis: moderno dicionário da língua portuguesa [Internet]. São Paulo: Editora Melhoramentos Ltda; c2009. Densidade; [citado 2010 Dez 20]; [cerca de 1 tela]. Disponível em: <http://michaelis.uol.com.br/moderno/portugues/index.php?lingua=portugues-portugues&palavra=densidade>

Diante das limitações do método da Picrossirius polarização para avaliar os subtipos de colágeno, optamos, em nosso estudo, por não polarizar a luz, utilizando a coloração de Sirius Red para avaliação do colágeno total na lâmina própria.

Nenhum modelo animal apresenta histologia da PV correspondente à humana (Kurita et al., 1995), mas a semelhança da PV do coelho nos levou a utilizar esses animais para o desenvolvimento do estudo.

Vale ressaltar que alguns resultados podem inferir em falhas metodológicas. Em nosso estudo, o procedimento realizado nas PVD dos animais do G1 foi exatamente o mesmo efetuado nas PVE dos animais do G2. Desta forma, optamos por comparar os dois grupos e todos os resultados demonstraram diferenças estatisticamente não-significantes, ou seja, as PVD dos animais do G1 são estatisticamente semelhantes às PVE dos animais do G2. Esse dado ratifica a adequada metodologia empregada, sugerindo que o segundo procedimento cirúrgico para a injeção de HGF a que os animais do G2 foram submetidos não interferiu nas alterações do processo cicatricial por nós avaliadas, tampouco o tempo pós-operatório, já que os animais do G1 foram sacrificados 30 dias após o procedimento inicial e os animais do G2 40 dias após.

No presente estudo, foram utilizados animais do sexo feminino. Trabalhos demonstram que hormônios sexuais podem interferir no padrão vocal (Abitbol et al., 1999; Amir, Biron-Shental, 2004; Rios et al., 2008), bem como no processo cicatricial em mulheres (Engeland et al., 2009). O ciclo hormonal das coelhas envolvidas nesse estudo não foi levado em

consideração, já que as PVs contralaterais funcionaram como controle, comparando-se as PVs do mesmo animal.

A definição da massa corpórea dos animais foi determinada durante o estudo piloto. Para facilitar o procedimento, utilizamos coelhas maiores, cujo peso variou de 2500 a 3500 g. Estudos demonstram variação na densidade de colágeno em PVs de acordo com a idade (Hirano et al., 2004a). No presente estudo, optamos por utilizar animais da mesma ninhada para cada grupo a ser estudado, onde as idades foram de 3 meses e 16 dias no G1 e 4 meses e 2 dias no G2. Como a PV contralateral funcionou como controle para cada animal, a variação da idade não interferiu nos resultados encontrados.

6.3 Efeito do HGF sobre o colágeno na lâmina própria das pregas vocais

As fibras colágenas representam um dos componentes fibrosos da matriz extracelular da lâmina própria das PVs (Ushiki, 2002). Trabalhos descrevem a distribuição das fibras colágenas (Gray et al., 1993; Courey et al., 1996; Madruga de Melo et al., 2003; Tateya et al., 2007) e sua relação com a vibração das PVs (Ishii et al., 1996; Sato, 1998; Gray et al., 2000).

A fase aguda da cicatrização, incluindo a fase proliferativa, que se inicia 2 ou 3 dias após a injúria e termina em 2 a 3 semanas, é considerada importante por alguns autores (Peled et al., 2000). Durante essa fase, os fibroblastos proliferam no sítio da lesão produzindo a matriz extracelular,

incluindo o colágeno, e a forma como esse colágeno é produzido exerce influência sobre a formação da cicatriz (Hirano et al., 2004c). Branski et al. (2005), Tateya et al. (2006) consideram essa fase favorável para opções de tratamento, pois intervenções na produção da matriz extracelular da lâmina própria podem minimizar a cicatrização.

Durante a fase fibroblástica da cicatrização, os fibroblastos que migraram para o sítio da lesão, por influência de fatores de crescimento, produzem colágeno no local, sendo que a matriz extracelular passa a ser substituída por um tecido conjuntivo mais forte e elástico (Eckersley, Dudley, 1988). Nessa fase de deposição da matriz extracelular, o colágeno passa a ser o principal componente da cicatriz em formação (Balbino et al., 2005).

Já a fase de remodelamento da cicatrização envolve a produção, digestão e orientação das fibrilas de colágeno, e a resistência de uma cicatriz é diretamente proporcional à quantidade e organização destas fibras colágenas depositadas. Essa fase pode durar meses (Balbino et al., 2005) e interferências na organização e componentes das fibras colágenas podem alterar as características da cicatriz (Doillon et al., 1985).

Observamos então a importância de se interferir na síntese de colágeno durante todo o processo cicatricial. Peled et al. (2000) sugerem associação entre a deposição de colágeno e a contração cicatricial. Trabalho realizado em porcos (Rousseau et al., 2004b) demonstrou que a deposição de colágeno na lâmina própria das PVs escarificadas ocorreu desde o 3º dia, porém de maneira esparsa, com aumento a partir do 15º dia. Em nosso estudo, nos animais do G2, a interferência na produção de colágeno ocorreu

desde o início de sua síntese até o pico de maior produção, pois a reinjeção do fator de crescimento promoveu a manutenção do seu efeito por um período mais prolongado, já que a atividade do mesmo diminui a partir do 15° dia, segundo dados publicados por Hirano et al. (2002).

Em estudo anteriormente citado (Hirano et al., 2004c), os autores estudaram os efeitos do HGF na cicatrização de PVs de 20 coelhos, divididos em 2 grupos: um grupo cujas PVs foram unilateralmente tratadas com injeção de HGF imediatamente após a escarificação, e outro grupo em que se injetou solução salina, sendo a PV contralateral mantida intacta para controle em ambos os grupos. Os animais foram sacrificados 6 meses após o procedimento. Os autores encontraram densidade de colágeno aumentada nas PVs tratadas com solução salina em relação aos seus controles ($p < 0,05$) e diferenças estatisticamente não-significantes na densidade de colágeno entre as PVs com HGF e seus respectivos controles, concluindo que a injeção do HGF preveniu a deposição excessiva de colágeno nas PVs lesadas de coelhos. Esses achados corroboram nossos resultados, em que encontramos menor densidade de colágeno nas PVs de coelhos tratadas com a injeção do HGF imediatamente após a lesão quando comparadas aos seus controles, nos quais apenas foi realizada a injúria ($p = 0,018$).

Vale ressaltar que em nosso estudo também observamos menor densidade de colágeno nas PVs nas quais o fator foi reinjetado, em relação aos seus controles nos quais se realizou apenas uma injeção ($p = 0,018$), o que demonstra que a reeplicação pode ser uma alternativa para maximizar o do HGF.

Kishimoto et al. (2009) avaliaram nos dias 1, 3 e 7 o efeito do HGF exógeno sobre a expressão do HGF endógeno e produção de componentes da matriz extracelular pelos fibroblastos das PVs de 5 ratos, através de estudo *in vitro*. Observaram que o HGF exógeno pode regular o endógeno nos fibroblastos da PV, não alterando a expressão dos colágenos tipo I e III, bem como do c-Met em nenhuma concentração avaliada. Em nosso estudo, não avaliamos a expressão do HGF endógeno, tampouco do seu receptor c-Met nas PVs após a injeção do HGF, porém menor densidade de colágeno foi encontrada nas PVs tratadas com o fator de crescimento, o que sugere a ocorrência de interferências na produção de colágeno pelos fibroblastos da lâmina própria. A discordância dos achados dos autores no que se refere à expressão de colágeno em relação ao nosso estudo pode ser justificada pelo fato de os mesmos terem avaliado os animais até o 7º dia. Hirano et al. (2002) relataram que a ação do HGF apenas apareceu quando o mesmo se uniu ao seu receptor e Ohno et al. (2009a) demonstraram que a expressão do c-Met diminuiu nos 1º, 3º e 5º dias após a injúria em PVs de ratos quando comparadas ao controle, e que aumentou significativamente a partir do 28º dia. Possivelmente, nesse estudo, o efeito do HGF não atingiu seu pico máximo até o período em que os animais foram sacrificados e, em nosso trabalho, os animais foram sacrificados aos 30 e 40 dias.

6.4 Efeito do HGF sobre a angiogênese, epitelização e processo inflamatório na lâmina própria das pregas vocais

Ding et al. (2003) referem que o exato papel do HGF sobre o processo de angiogênese não é totalmente conhecido, porém descrevem que esse é um potente estimulador da angiogênese. Ozeki et al. (2001) observaram, através de estudo experimental, que o HGF exerce efeito sobre a angiogênese no tecido subcutâneo de ratos. Umeno et al. (2009) desenvolveram trabalho com PVs de quatro cães para avaliar a eficácia da injeção de gordura com replicação de adenovírus contendo HGF para minimizar a absorção da mesma e observaram maior vascularização dos adipócitos no grupo tratado com HGF.

Dessa forma, incluímos em nosso estudo o efeito do HGF sobre a densidade de vasos na lâmina própria das PVs. Avaliando a vascularização na lâmina própria, a densidade de vasos apresentou diferenças estatisticamente significantes apenas entre as PVD e PVE dos animais do G2, nos quais se encontrou maior densidade de vasos nas PVD. Tal fato pode ser justificado pela reinjeção do fator de crescimento realizada nas PVDs desses animais, o que pode ter provocado uma maior vascularização nas mesmas, porém mais estudos são necessários para esclarecer esses aspectos.

Ohno et al. (2009a) desenvolveram estudo para avaliar a expressão dos genes codificados de TGF β 1, HGF e c-Met durante as fases inflamatória, proliferativa e de remodelação da cicatrização de PVs lesadas

de ratos. A expressão do HGF coincidiu com algumas alterações que ocorreram durante a cicatrização. Migração epitelial e hipertrofia ocorreram nos 3 dias após a injúria na corda vocal, com nova epitelização no 7º dia, e completo epitélio entre o 10º e 14º dias, correspondendo ao pico do HGF. Hirano et al. (2002) também encontraram pico do HGF entre 10 e 15 dias. Portanto, parece que o HGF está relacionado com a reepitelização da PV, fato que justificou a avaliação da espessura do epitélio no presente estudo. Nosso trabalho encontrou diferenças estatisticamente não-significantes na espessura média do epitélio entre uma PV e seu controle nos dois grupos estudados, bem como na comparação dos grupos entre si. Talvez esses achados possam ser justificados pelo fato de os animais terem sido sacrificados em uma fase mais tardia (30 dias no G1 e 40 dias no G2), na qual o epitélio das PVs já estava totalmente formado, conforme demonstram trabalhos de Branski et al. (2005); Tateya et al. (2005); Tateya et al. (2006).

Em estudo já citado anteriormente (Hirano et al., 2002), os autores detectaram a presença do receptor do HGF, c-Met, nas células epiteliais e glandulares das PVs de ratos. Complementando o estudo com PVs de coelhos, aventaram a hipótese de que os fibroblastos da lâmina própria produzem o HGF, sendo então migrado para as células epiteliais que contêm o c-Met. Ao atingir o receptor, o HGF é capaz de modular as respostas durante a cicatrização. Outra possibilidade seria a produção do HGF pelas células epiteliais, que afetaria diretamente os fibroblastos da lâmina própria, levando às alterações na produção dos componentes da matriz extracelular.

Em nosso estudo, observamos que o epitélio mostrou-se igual com e sem a injeção do HGF 30 e 40 dias após a lesão. Já na lâmina própria ocorreu menor deposição de colágeno. Portanto, acreditamos que o fator exerça algum efeito na lâmina própria, porém mais estudos são necessários para avaliar a existência de seu receptor em outros locais nas PVs de coelhos ou se o efeito ocorreu por contiguidade.

Sabe-se que a fase aguda da cicatrização é caracterizada pela presença de células inflamatórias no sítio da lesão, como leucócitos polimorfonucleares (PMN), macrófagos e linfócitos (Mandelbaum et al., 2003).

Em nosso trabalho, a avaliação da presença de células inflamatórias 30 e 40 dias após a lesão foi realizada para avaliar se a injeção do HGF retardaria o processo inflamatório durante a cicatrização, porém os resultados mostraram diferenças estatisticamente não-significantes entre as PVs submetidas à injeção, reinjeção e seus respectivos controles.

Os achados de nosso estudo não nos permitem inferir sobre a absorção sistêmica do HGF após injeção em PVs de coelhos, porém acreditamos que mesmo que essa ocorra, o efeito da substância é maior no local da aplicação, pois foram encontradas diferenças estatisticamente significantes na deposição de colágeno, bem como densidade de vasos na lâmina própria entre os dois lados avaliados de um mesmo animal. Novos estudos devem ser realizados para melhor avaliação desse aspecto.

6.5 Perspectivas futuras

Nosso estudo foi pioneiro ao avaliar o efeito da reinjeção do fator de crescimento de hepatócito nas PVs de coelhos, coincidindo com seu pico de ação (Hirano et al.,2002).

A metodologia do estudo, porém, não incluiu a avaliação dos subtipos de colágeno existentes na lâmina própria das PVs diante do HGF e, portanto, sugerimos mais estudos incluindo essa pesquisa através de imunohistoquímica, bem como a avaliação reológica dessas pregas.

Outra sugestão acerca do HGF seria a pesquisa de seu efeito sistêmico sobre as cordas vocais.

7 CONCLUSÕES

O presente estudo nos permite concluir que:

- a injeção do fator de crescimento de hepatócito em pregas vocais escarificadas de coelhos promoveu menor densidade de colágeno na lâmina própria quando essas foram comparadas aos controles, nos quais não se injetou o fator. Não houve diferença em relação à densidade de vasos e processo inflamatório na lâmina própria, tampouco na espessura média do epitélio.

- a reinjeção do fator de crescimento de hepatócito coincidindo com seu pico de ação em pregas vocais escarificadas de coelhos promoveu menor densidade de colágeno e maior densidade de vasos na lâmina própria em relação aos controles nos quais foi injetado apenas uma vez. Os resultados não mostraram diferenças em relação ao processo inflamatório na lâmina própria e espessura média do epitélio.

Anexo A**Carta de aprovação do Comitê de Ética em Pesquisa/HC-FMUSP****APROVAÇÃO**

A Comissão de Ética para Análise de Projetos de Pesquisa - CAPPesq da Diretoria Clínica do Hospital das Clínicas e da Faculdade de Medicina da Universidade de São Paulo, em sessão de 12.04.06, **APROVOU** o Protocolo de Pesquisa nº **069/06**, intitulado: "Estudo do papel do fator de crescimento hepático na cicatrização de pregas vocais em coelhos" apresentado pelo Departamento de **OFTALMOLOGIA E OTORRINOLARINGOLOGIA**.

Cabe ao pesquisador elaborar e apresentar à CAPPesq, os relatórios parciais e final sobre a pesquisa (Resolução do Conselho Nacional de Saúde nº 196, de 10.10.1996, inciso IX. 2, letra "c").

Pesquisador(a) Responsável: **Prof. Dr. Domingos Hiroshi Tsuji**

Pesquisador(a) Executante: **Dra. Roberta Ismael Dias Garcia**

CAPPesq, 12 de Abril de 2006.

PROF. DR. CLAUDIO LEONE
Vice-Presidente da Comissão de Ética para Análise
de Projetos de Pesquisa

Anexo B

Tabela 1 - Resultados obtidos através da avaliação histológica

CASO	PREGA 1D / 2E	GRUPO	Colágeno + (μm^2)	Área total (μm^2)	Colágeno/ Área	Número Vasos	Vasos/ Área (vasos/ μm^2)	Score 0 a 3	Espessura epitélio (μm)
1	1	1	19064,54	34667,852	0,549919851	10	0,000288452	1	12,98
1	2	1	21658,47	33540,12	0,645748137	9	0,000268335	1	12,21
2	1	1	14558,93	27665,34	0,52625162	11	0,000397609	1	15,02
2	2	1	17325,65	28653,32	0,60466466	6	0,0002094	0	14,52
3	1	1	18599,04	33008,67	0,563459237	9	0,000272656	0	16,82
3	2	1	19668,75	33986,54	0,578721753	8	0,000235387	0	13,67
4	1	1	19998,65	37655,24	0,531098726	8	0,000212454	0	10,32
4	2	1	20865,24	36945,21	0,564761711	10	0,000270671	1	13,94
5	1	1	17668,65	33559,87	0,526481479	10	0,000297975	1	14,66
5	2	1	19853,2	34658,51	0,57282324	8	0,000230824	0	11,25
6	1	1	12006,81	23044,19	0,521034152	9	0,000390554	1	10,7
6	2	1	15024,65	23856,21	0,629800375	7	0,000293425	1	13,25
7	1	1	15884,62	29665,3	0,535461297	11	0,000370804	0	12,25
7	2	1	16534	30012,21	0,550909113	9	0,000299878	0	14,55
8	1	2	15501,47	34118,96	0,454335947	10	0,000293092	0	12,98
8	2	2	19698,32	34691,25	0,56781811	9	0,000259431	1	10,87
9	1	2	16325,54	38312,52	0,426115014	10	0,000261011	0	10,22
9	2	2	20457,68	39625,64	0,516273807	9	0,000227126	0	12,58
10	1	2	12345,98	30297,65	0,40748969	10	0,000330059	0	15,42
10	2	2	17655,33	32655,87	0,540647975	7	0,000214357	0	13,75
11	1	2	14658,97	32654,21	0,448915163	11	0,000336863	1	9,06
11	2	2	15322,87	28994,87	0,528468312	9	0,0003104	0	12,54
12	1	2	17568,65	41532,64	0,423008265	10	0,000240774	0	13,42
12	2	2	20566,57	39691,14	0,518165263	9	0,000226751	0	11,65
13	1	2	15697,12	33567,14	0,467633525	11	0,000327701	0	13,37
13	2	2	18994,47	35446,98	0,535855805	10	0,000282111	1	11,66
14	1	2	13367,84	31698,54	0,421717846	10	0,000315472	1	14,32
14	2	2	15556,64	30577,42	0,508762348	8	0,000261631	0	14,52

D = direita; E = esquerda; + = positivo

Anexo C

Tabela 2 - Densidade de colágeno na lâmina própria das pregas vocais dos animais do grupo 1 e grupo 2 (Teste de *Wilcoxon*)

Variável	Grupo	n	Média	Desvio-padrão	Percentil 25	Mediana	Percentil 75	Significância (p)
Col/Área	1 PVD	7	0,536244	0,015173	0,526252	0,531099	0,549920	0,018
Col/Área	1 PVE	7	0,592490	0,035239	0,564762	0,578722	0,629800	
Col/Área	2 PVD	7	0,435602	0,021548	0,421718	0,426115	0,454336	0,018
Col/Área	2 PVE	7	0,530856	0,019810	0,516274	0,528468	0,540648	

Col = colágeno; PVD = prega vocal direita; PVE = prega vocal esquerda

Anexo D

Tabela 3 - Densidade de colágeno na lâmina própria das pregas vocais direitas dos animais do grupo 1 e pregas vocais esquerdas dos animais do grupo 2 (Teste de *Mann-Whitney*)

Variável	Grupo	n	Média	Desvio-padrão	Percentil 25	Mediana	Percentil 75	Significância (p)
Col/Área	1 PVD	7	0,536200	0,015170	0,526300	0,531100	0,549900	0,565
Col/Área	2 PVE	7	0,530900	0,019810	0,516300	0,528500	0,540600	

Col = colágeno; PVD = prega vocal direita; PVE = prega vocal esquerda

Anexo E

Tabela 4 - Densidade de vasos na lâmina própria das pregas vocais dos animais do grupo 1 e grupo 2 (Teste de *Wilcoxon*)

Variável	Grupo	n	Média	Desvio-padrão	Percentil 25	Mediana	Percentil 75	Significância (p)
Vasos/Área	1 PVD	7	0,000319	0,000069	0,000273	0,000298	0,000391	0,063
Vasos/Área	1 PVE	7	0,000258	0,000034	0,000231	0,000268	0,000293	
Vasos/Área	2 PVD	7	0,000301	0,000037	0,000261	0,000315	0,000330	0,018
Vasos/Área	2 PVE	7	0,000255	0,000034	0,000227	0,000259	0,000282	

PVD = prega vocal direita; PVE = prega vocal esquerda.

Anexo F

Tabela 5 - Densidade de vasos na lâmina própria das pregas vocais direitas dos animais do grupo 1 e pregas vocais esquerdas dos animais do grupo 2 (Teste de *Mann-Whitney*)

Variável	Grupo	n	Média	Desvio-padrão	Percentil 25	Mediana	Percentil 75	Significância (p)
Vasos/Área	1 PVD	7	0,000300	0,000070	0,000300	0,000300	0,000400	0,085
Vasos/Área	2 PVE	7	0,000300	0,000030	0,000200	0,000300	0,000300	

PVD = prega vocal direita; PVE = prega vocal esquerda

Anexo G

Tabela 6 - Espessura média do epitélio das pregas vocais dos animais do grupo 1 e grupo 2 (Teste de *Wilcoxon*)

Variável	Grupo	n	Média	Desvio-padrão	Percentil 25	Mediana	Percentil 75	Significância (p)
Espessura média	1 PVD	7	13,25	2,38	10,70	12,98	15,02	> 0,999
Espessura média	1 PVE	7	13,34	1,22	12,21	13,67	14,52	
Espessura média	2 PVD	7	12,68	2,25	10,22	13,37	14,32	> 0,999
Espessura média	2 PVE	7	12,51	1,27	11,65	12,54	13,75	

PVD = prega vocal direita; PVE = prega vocal esquerda

Anexo H**Tabela 7 - Espessura média do epitélio das pregas vocais direitas dos animais do grupo 1 e pregas vocais esquerdas dos animais do grupo 2 (Teste de *Mann-Whitney*)**

Variável	Grupo	n	Média	Desvio-padrão	Percentil 25	Mediana	Percentil 75	Significância (p)
Espessura média 1 PVD	7	13,25	2,38	10,70	12,98	15,02		
Espessura média 2 PVE	7	12,51	1,27	11,65	12,54	13,75		0,565

PVD = prega vocal direita; PVE = prega vocal esquerda

Anexo I

Tabela 8 - Processo inflamatório na lâmina própria das pregas vocais dos animais do grupo 1 e grupo 2 (Teste de *Wilcoxon*)

Variável	Grupo	n	Média	Desvio-padrão	Percentil 25	Mediana	Percentil 75	Significância (p)
Inflamação	1 PVD	7	0,57	0,54	0,00	1,00	1,00	0,564
Inflamação	1 PVE	7	0,43	0,54	0,00	0,00	1,00	
Inflamação	2 PVD	7	0,29	0,49	0,00	0,00	1,00	> 0,999
Inflamação	2 PVE	7	0,29	0,49	0,00	0,00	1,00	

PVD = prega vocal direita; PVE = prega vocal esquerda

Anexo J

Tabela 9 - Processo inflamatório na lâmina própria das pregas vocais direitas dos animais do grupo 1 e pregas vocais esquerdas dos animais do grupo 2 (Teste de *Mann-Whitney*)

Variável	Grupo	n	Média	Desvio-padrão	Percentil 25	Mediana	Percentil 75	Significância (p)
Inflamação	1 PVD	7	0,57	0,54	0,00	1,00	1,00	0,298
Inflamação	2 PVE	7	0,29	0,49	0,00	0,00	1,00	

PVD = prega vocal direita; PVE = prega vocal esquerda

Anexo K

t-tests: Means: Difference between two dependent means (matched pairs)

Analysis: Post hoc: Compute achieved power

Input: Tail(s) = One
Effect size dz = 0.7062068
 α err prob = 0.05
Total sample size = 14

Output: Noncentrality parameter δ = 2.642384
Critical t = 1.770933
Df = 13
Power (1- β err prob) = 0.804078

Poder do Estudo = 80,41 %

9 REFERÊNCIAS

- Abitbol J, Abitbol P, Abitbol B. Sex hormones and the female voice. *J Voice*. 1999;13(3):424-46.
- Alberts B, Bray D, Lewis J, Raff M, Roberts K, Watson JD. *Molecular biology of the cell*. 3rd ed. New York: Garland; 1994.
- Amir O, Biron-Shental T. The impact of hormonal fluctuations on female vocal folds. *Curr Opin Otolaryngol Head Neck Surg*. 2004;12(3):180-4.
- Balbino CA, Pereira LM, Curi R. Mecanismos envolvidos na cicatrização: uma revisão. *RBCF, Rev Bras Ciênc Farm*. 2005;41(1):27-51.
- Benninger MS, Alessi D, Archer S, Bastian R, Ford C, Koufman J, et al. Vocal fold scarring: current concepts and management. *Otolaryngol Head Neck Surg*. 1996;115(5):474-82.
- Bjorck G, D'Agata L, Hertegard S. Vibratory capacity and voice outcome in patients with scarred vocal folds treated with collagen injections--case studies. *Logoped Phoniatr Vocol*. 2002;27(1):4-11.
- Blotnick S, Peoples GE, Freeman MR, Eberlein TJ, Klagsbrun M. T lymphocytes synthesize and export heparin-binding epidermal growth factor-like growth factor and basic fibroblast growth factor, mitogens for vascular cells and fibroblasts: differential production and release by CD4+ and CD8+ T cells. *Proc Natl Acad Sci U S A*. 1994;91(8):2890-94.
- Border WA, Noble NA. Transforming growth factor beta in tissue fibrosis. *N Engl J Med*. 1994;331(19):1286-92.
- Bottaro DP, Rubin JS, Faletto DL, Chan AM, Kmieciak TE, Vande Woude GF, et al. Identification of the hepatocyte growth factor receptor as the c-met proto-oncogene product. *Science*. 1991;251(4995):802-4.
- Bouchayer M, Cornut G. Microsurgery for benign lesions of the vocal folds. *Ear Nose Throat J*. 1988;67(6):446-9, 52-4, 56-64 passim.
- Branski RC, Rosen CA, Verdolini K, Hebda PA. Acute vocal fold wound healing in a rabbit model. *Ann Otol Rhinol Laryngol*. 2005;114(1 Pt 1):19-24.
- Branski RC, Verdolini K, Sandulache V, Rosen CA, Hebda PA. Vocal fold wound healing: a review for clinicians. *J Voice*. 2006;20(3):432-42.
- Brzozowski T, Konturek PC, Konturek SJ, Schuppan D, Drozdowicz D, Kwiecien S, et al. Effect of local application of growth factors on gastric ulcer healing and mucosal expression of cyclooxygenase-1 and -2. *Digestion*. 2001;64(1):15-29.
- Butler JE, Hammond TH, Gray SD. Gender-related differences of hyaluronic acid distribution in the human vocal fold. *Laryngoscope*. 2001;111(5):907-11.

- Campagnolo AM, Tsuji DH, Sennes LU, Imamura R, Saldiva PH. Histologic study of acute vocal fold wound healing after corticosteroid injection in a rabbit model. *Ann Otol Rhinol Laryngol*. 2010;119(2):133-9.
- Catten M, Gray SD, Hammond TH, Zhou R, Hammond E. Analysis of cellular location and concentration in vocal fold lamina propria. *Otolaryngol Head Neck Surg*. 1998;118(5):663-7.
- Cedervall J, Ahrlund-Richter L, Svensson B, Forsgren K, Maurer FH, Vidovska D, et al. Injection of embryonic stem cells into scarred rabbit vocal folds enhances healing and improves viscoelasticity: short-term results. *Laryngoscope*. 2007;117(11):2075-81.
- Chan RW, Titze IR. Viscosities of implantable biomaterials in vocal fold augmentation surgery. *Laryngoscope*. 1998;108(5):725-31.
- Chhetri DK, Head C, Revazova E, Hart S, Bhuta S, Berke GS. Lamina propria replacement therapy with cultured autologous fibroblasts for vocal fold scars. *Otolaryngol Head Neck Surg*. 2004;131(6):864-70.
- Coleman JR, Jr., Smith S, Reinisch L, Billante CR, Ossoff JP, Deriso W, et al. Histomorphometric and laryngeal videostroboscopic analysis of the effects of corticosteroids on microflap healing in the dog larynx. *Ann Otol Rhinol Laryngol*. 1999;108(2):119-27.
- Couchman JR, Woods A. Structure and biology of pericellular proteoglycans. In: Roberts DD, Mecham RP, editors. *Cell surface and extracellular glycoconjugates*. New York: Academic Press; 1993. p. 33-83.
- Courey MS, Shohet JA, Scott MA, Ossoff RH. Immunohistochemical characterization of benign laryngeal lesions. *Ann Otol Rhinol Laryngol*. 1996;105(7):525-31.
- Croce MA, Dyne K, Boraldi F, Quaglino D, Jr., Cetta G, Tiozzo R, et al. Hyaluronan affects protein and collagen synthesis by in vitro human skin fibroblasts. *Tissue Cell*. 2001;33(4):326-31.
- Dahlqvist A, Garskog O, Laurent C, Hertegard S, Ambrosio L, Borzacchiello A. Viscoelasticity of rabbit vocal folds after injection augmentation. *Laryngoscope*. 2004;114(1):138-42.
- Dailey SH, Ford CN. Surgical management of sulcus vocalis and vocal fold scarring. *Otolaryngol Clin North Am*. 2006;39(1):23-42.
- Dayan D, Hiss Y, Hirshberg A, Bubis JJ, Wolman M. Are the polarization colors of picosirius red-stained collagen determined only by the diameter of the fibers? *Histochemistry*. 1989;93(1):27-9.

- Dillard DG, Gal AA, Roman-Rodriguez J, White S, Jacobs IN. Transforming growth factor and neutralizing antibodies in subglottic stenosis. *Ann Otol Rhinol Laryngol*. 2001;110(5 Pt 1):393-400.
- Ding S, Merkulova-Rainon T, Han ZC, Tobelem G. HGF receptor up-regulation contributes to the angiogenic phenotype of human endothelial cells and promotes angiogenesis in vitro. *Blood*. 2003;101(12):4816-22.
- DiPietro LA. Wound healing: the role of the macrophage and other immune cells. *Shock*. 1995;4(4):233-40.
- Doillon CJ, Dunn MG, Bender E, Silver FH. Collagen fiber formation in repair tissue: development of strength and toughness. *Coll Relat Res*. 1985;5(6):481-92.
- Duflo S, Thibeault SL, Li W, Shu XZ, Prestwich GD. Vocal fold tissue repair in vivo using a synthetic extracellular matrix. *Tissue Eng*. 2006;12(8):2171-80.
- Eckersley JR, Dudley HA. Wounds and wound healing. *Br Med Bull*. 1988;44(2):423-36.
- Ehrlich HP. Collagen considerations in scarring and regenerative repair. In: Garg HG, Longaker MT, editors. *Scarless wound healing*. New York: Marcel Dekker;2000. p. 99-113.
- Engeland CG, Sabzehei B, Marucha PT. Sex hormones and mucosal wound healing. *Brain Behav Immun*. 2009;23(5):629-35.
- Engelhardt E, Toksoy A, Goebeler M, Debus S, Brocker EB, Gillitzer R. Chemokines IL-8, GROalpha, MCP-1, IP-10, and Mig are sequentially and differentially expressed during phase-specific infiltration of leukocyte subsets in human wound healing. *Am J Pathol*. 1998;153(6):1849-60.
- Fawcett DW. Connective tissue proper. In: Bloom W, Fawcett DW. *A Textbook of histology*. Philadelphia: W. B. Saunders; 1986. p. 136-73.
- Fazio MJ, Zitelli JA, Goslen JB. Cicatrização de feridas. In: Coleman WPI, Hanke CW, Alt TH, Asken S. *Cirurgia cosmética: princípios e técnicas*. 2a ed. Rio de Janeiro: Revinter; 2000. p. 23-8.
- Ford CN. Advances and refinements in phonosurgery. *Laryngoscope*. 1999;109(12):1891-900.
- Ford CN, Bless DM, Loftus JM. Role of injectable collagen in the treatment of glottic insufficiency: a study of 119 patients. *Ann Otol Rhinol Laryngol*. 1992;101(3):237-47.
- Ford CN, Staskowski PA, Bless DM. Autologous collagen vocal fold injection: a preliminary clinical study. *Laryngoscope*. 1995;105(9 Pt 1):944-8.

- Garrett CG, Soto J, Riddick J, Billante CR, Reinisch L. Effect of mitomycin-C on vocal fold healing in a canine model. *Ann Otol Rhinol Laryngol*. 2001;110(1):25-30.
- Gilbert TW, Agrawal V, Gilbert MR, Povirk KM, Badylak SF, Rosen CA. Liver-derived extracellular matrix as a biologic scaffold for acute vocal fold repair in a canine model. *Laryngoscope*. 2009;119(9):1856-63.
- Goldstein NA, Hebda PA, Klein EC, Dohar JE. Wound management of the airway mucosa: comparison with skin in a rabbit model. *Int J Pediatr Otorhinolaryngol*. 1998;45(3):223-35.
- Gray SD, Hirano M, Sato K. Molecular and cellular structure of vocal fold tissue. In: Titze IR, editor. *Vocal fold physiology: frontiers of basic science*. San Diego (CA): Singular Publishing Group; 1993. p. 1-34.
- Gray SD, Titze IR, Alipour F, Hammond TH. Biomechanical and histologic observations of vocal fold fibrous proteins. *Ann Otol Rhinol Laryngol*. 2000;109(1):77-85.
- Gray SD, Titze IR, Chan R, Hammond TH. Vocal fold proteoglycans and their influence on biomechanics. *Laryngoscope*. 1999;109(6):845-54.
- Gray SD, Titze IR, Lusk RP. Electron microscopy of hyperphonated vocal cords. *J Voice*. 1987;1(1):109-15.
- Grinnell F. Fibronectin and wound healing. *J Cell Biochem*. 1984;26(2):107-16.
- Guidugli Neto J. The effect of roentgen radiation on the capillary sprouts and superficial loops of granulation tissue. I. Quantitative study of the vascular volume. *Rev Odontol Univ Sao Paulo*. 1987;1(4):6-8.
- Guidugli Neto J. The effect of Roentgen radiation on the capillary sprouts and superficial loops of the granulation tissue. II. Ultrastructural aspects. *Rev Odontol Univ São Paulo*. 1992;6(1/2):66-71.
- Hallen L, Dahlqvist A, Laurent C. Dextranomers in hyaluronan (DiHA): a promising substance in treating vocal cord insufficiency. *Laryngoscope*. 1998;108(3):393-7.
- Hallen L, Johansson C, Laurent C. Cross-linked hyaluronan (Hylan B gel): a new injectable remedy for treatment of vocal fold insufficiency--an animal study. *Acta Otolaryngol*. 1999;119(1):107-11.
- Hammond TH, Zhou R, Hammond EH, Pawlak A, Gray SD. The intermediate layer: a morphologic study of the elastin and hyaluronic acid constituents of normal human vocal folds. *J Voice*. 1997;11(1):59-66.

- Hansen JK, Thibeault SL. Current understanding and review of the literature: vocal fold scarring. *J Voice*. 2006;20(1):110-20.
- Hay ED. *Cell biology of extracellular matrix*. 2nd ed. New York: Plenum Press; 1991.
- Hertegard S, Cedervall J, Svensson B, Forsberg K, Maurer FH, Vidovska D, et al. Viscoelastic and histologic properties in scarred rabbit vocal folds after mesenchymal stem cell injection. *Laryngoscope*. 2006a;116(7):1248-54.
- Hertegard S, Dahlqvist A, Goodyer E. Viscoelastic measurements after vocal fold scarring in rabbits--short-term results after hyaluronan injection. *Acta Otolaryngol*. 2006b;126(7):758-63.
- Hertegard S, Dahlqvist A, Laurent C, Borzacchiello A, Ambrosio L. Viscoelastic properties of rabbit vocal folds after augmentation. *Otolaryngol Head Neck Surg*. 2003;128(3):401-6.
- Hertegard S, Hallen L, Laurent C, Lindstrom E, Olofsson K, Testad P, et al. Cross-linked hyaluronan used as augmentation substance for treatment of glottal insufficiency: safety aspects and vocal fold function. *Laryngoscope*. 2002;112(12):2211-9.
- Hirano M. Morphological structure of the vocal cord as a vibrator and its variations. *Folia Phoniatr (Basel)*. 1974;26(2):89-94.
- Hirano M. Phonosurgery: basic and clinical investigation. *Otologia (Fukuoka)*. 1975;21(Suppl 1):299-303.
- Hirano M. Phonosurgery: past, present and future. *Trans Am Bronchoesophagol Assoc*. 1995:25-30.
- Hirano M. Structures of the vocal fold in normal and disease states:an anatomical and physical studies. *ASHA reports*. 1981;11:11-30.
- Hirano M, Kakita Y. Cover-body theory of vocal fold vibration. In: Daniloff RG, editor. *Speech science: recent advances*. San Diego: College-Hill Press; 1985. p. 1-46.
- Hirano M, Sato K, Nakashima T. Fibroblasts in human vocal fold mucosa. *Acta Otolaryngol*. 1999;119(2):271-6.
- Hirano S. Current treatment of vocal fold scarring. *Curr Opin Otolaryngol Head Neck Surg*. 2005;13(3):143-7.
- Hirano S, Bless D, Heisey D, Ford C. Roles of hepatocyte growth factor and transforming growth factor beta1 in production of extracellular matrix by canine vocal fold fibroblasts. *Laryngoscope*. 2003a;113(1):144-8.

- Hirano S, Bless DM, del Rio AM, Connor NP, Ford CN. Therapeutic potential of growth factors for aging voice. *Laryngoscope*. 2004a;114(12):2161-7.
- Hirano S, Bless DM, Heisey D, Ford CN. Effect of growth factors on hyaluronan production by canine vocal fold fibroblasts. *Ann Otol Rhinol Laryngol*. 2003b;112(7):617-24.
- Hirano S, Bless DM, Massey RJ, Hartig GK, Ford CN. Morphological and functional changes of human vocal fold fibroblasts with hepatocyte growth factor. *Ann Otol Rhinol Laryngol*. 2003c;112(12):1026-33.
- Hirano S, Bless DM, Nagai H, Rousseau B, Welham NV, Montequin DW, et al. Growth factor therapy for vocal fold scarring in a canine model. *Ann Otol Rhinol Laryngol*. 2004b;113(10):777-85.
- Hirano S, Bless DM, Rousseau B, Welham N, Montequin D, Chan RW, et al. Prevention of vocal fold scarring by topical injection of hepatocyte growth factor in a rabbit model. *Laryngoscope*. 2004c;114(3):548-56.
- Hirano S, Bless DM, Rousseau B, Welham N, Scheidt T, Ford CN. Fibronectin and adhesion molecules on canine scarred vocal folds. *Laryngoscope*. 2003d;113(6):966-72.
- Hirano S, Thibeault S, Bless DM, Ford CN, Kanemaru S. Hepatocyte growth factor and its receptor c-Met in rat and rabbit vocal folds. *Ann Otol Rhinol Laryngol*. 2002;111(8):661-6.
- Hom DB, Thatcher G, Tibesar R. Growth factor therapy to improve soft tissue healing. *Facial Plast Surg*. 2002;18(1):41-52.
- Hsiung MW, Kang BH, Pai L, Su WF, Lin YH. Combination of fascia transplantation and fat injection into the vocal fold for sulcus vocalis: long-term results. *Ann Otol Rhinol Laryngol*. 2004;113(5):359-66.
- Hsiung MW, Woo P, Minasian A, Schaefer Mojica J. Fat augmentation for glottic insufficiency. *Laryngoscope*. 2000;110(6):1026-33.
- Ishii K, Yamashita K, Akita M, Hirose H. Age-related development of the arrangement of connective tissue fibers in the lamina propria of the human vocal fold. *Ann Otol Rhinol Laryngol*. 2000;109(11):1055-64.
- Ishii K, Zhai WG, Akita M, Hirose H. Ultrastructure of the lamina propria of the human vocal fold. *Acta Otolaryngol*. 1996;116(5):778-82.
- Jesus RP, Waitzberg DL, Campos FG. Regeneração hepática: papel dos fatores de crescimento e nutrientes. *Rev Assoc Med Bras*. 2000;46(3):242-54.

- Junqueira LC, Bignolas G, Brentani RR. Picrosirius staining plus polarization microscopy, a specific method for collagen detection in tissue sections. *Histochem J*. 1979a;11(4):447-55.
- Junqueira LC, Junqueira LC, Brentani RR. A simple and sensitive method for the quantitative estimation of collagen. *Anal Biochem*. 1979b;94(1):96-9.
- Kahane JC. Connective tissue changes in the larynx and their effects on voice. *J Voice*. 1987;1:27-30.
- Kanemaru S, Nakamura T, Omori K, Kojima H, Magruffov A, Hiratsuka Y, et al. Regeneration of the vocal fold using autologous mesenchymal stem cells. *Ann Otol Rhinol Laryngol*. 2003;112(11):915-20.
- Kishimoto Y, Hirano S, Suehiro A, Tateya I, Kanemaru S, Nakamura T, et al. Effect of exogenous hepatocyte growth factor on vocal fold fibroblasts. *Ann Otol Rhinol Laryngol*. 2009;118(8):606-11.
- Kurita S, Nagata K, Hirano M. A comparative study of the layer structure of the vocal fold. In: Bless DM, Abbs JH, editors. *Vocal fold physiology*. San Diego: Singular; 1995. p. 3-21.
- LaBrecque D. Liver regeneration: a picture emerges from the puzzle. *Am J Gastroenterol*. 1994;89(8 Suppl):S86-96.
- Laurent TC. Biochemistry of hyaluronan. *Acta Otolaryngol Suppl*. 1987;442:7-24.
- Lawrence WT. Physiology of the acute wound. *Clin Plast Surg*. 1998;25(3):321-40.
- Lawrence WT. Wound healing biology and its application to wound management. In: O'Leary JP, editor. *The physiologic basis of surgery*. 2nd ed. Baltimore (MD): Williams & Wilkins; 1996. p. 118-40.
- Lefkovits J, Plow EF, Topol EJ. Platelet glycoprotein IIb/IIIa receptors in cardiovascular medicine. *N Engl J Med*. 1995;332(23):1553-9.
- Lim X, Tateya I, Tateya T, Munoz-Del-Rio A, Bless DM. Immediate inflammatory response and scar formation in wounded vocal folds. *Ann Otol Rhinol Laryngol*. 2006;115(12):921-9.
- Liu ML, Mars WM, Zarnegar R, Michalopoulos GK. Uptake and distribution of hepatocyte growth factor in normal and regenerating adult rat liver. *Am J Pathol*. 1994;144(1):129-40.
- Madruga de Melo EC, Lemos M, Aragao Ximenes Filho J, Sennes LU, Nascimento Saldiva PH, Tsuji DH. Distribution of collagen in the lamina propria of the human vocal fold. *Laryngoscope*. 2003;113(12):2187-91.

Mandelbaum SH, Di Santis EP, Mandelbaum MHSA. Cicatrização: conceitos atuais e recursos auxiliares - Parte I. *An Bras Dermatol*. 2003;78(4):393-408.

Matsumoto K, Nakamura T. Hepatocyte growth factor (HGF) as a tissue organizer for organogenesis and regeneration. *Biochem Biophys Res Commun*. 1997;239(3):639-44.

Montes GS, Bezerra MSF, Junqueira LCU. Collagen distribution in tissues. In: Ruggieri A, Motta PM, editors. *Ultrastructure of the connective tissue matrix*. Boston: Martinus Nijhoff; 1984. p. 65-88.

Nakayama M, Ford CN, Bless DM. Teflon vocal fold augmentation: failures and management in 28 cases. *Otolaryngol Head Neck Surg*. 1993;109(3 Pt 1):493-8.

Neuenschwander MC, Sataloff RT, Abaza MM, Hawkshaw MJ, Reiter D, Spiegel JR. Management of vocal fold scar with autologous fat implantation: perceptual results. *J Voice*. 2001;15(2):295-304.

Newman SL, Henson JE, Henson PM. Phagocytosis of senescent neutrophils by human monocyte-derived macrophages and rabbit inflammatory macrophages. *J Exp Med*. 1982;156(2):430-42.

Ohno T, French LC, Hirano S, Ossoff RH, Rousseau B. Effect of hepatocyte growth factor on gene expression of extracellular matrix during wound healing of the injured rat vocal fold. *Ann Otol Rhinol Laryngol*. 2008;117(9):696-702.

Ohno T, Hirano S, Kanemaru S, Yamashita M, Umeda H, Suehiro A, et al. Drug delivery system of hepatocyte growth factor for the treatment of vocal fold scarring in a canine model. *Ann Otol Rhinol Laryngol*. 2007;116(10):762-9.

Ohno T, Hirano S, Rousseau B. Gene expression of transforming growth factor-beta1 and hepatocyte growth factor during wound healing of injured rat vocal fold. *Laryngoscope*. 2009a;119(4):806-10.

Ohno T, Yoo MJ, Swanson ER, Hirano S, Ossoff RH, Rousseau B. Regeneration of aged rat vocal folds using hepatocyte growth factor therapy. *Laryngoscope*. 2009b;119(7):1424-30.

Ozeki M, Ishii T, Hirano Y, Tabata Y. Controlled release of hepatocyte growth factor from gelatin hydrogels based on hydrogel degradation. *J Drug Target*. 2001;9(6):461-71.

Pawlak AS, Hammond T, Hammond E, Gray SD. Immunocytochemical study of proteoglycans in vocal folds. *Ann Otol Rhinol Laryngol*. 1996;105(1):6-11.

Peled ZM, Chin GS, Liu W, Galliano R, Longaker MT. Response to tissue injury. *Clin Plast Surg*. 2000;27(4):489-500.

- Remacle M, Lawson G, Delos M, Jamart J. Correcting vocal fold immobility by autologous collagen injection for voice rehabilitation. A short-term study. *Ann Otol Rhinol Laryngol*. 1999;108(8):788-93.
- Rios OAB, Duprat AC, Santos AR. Pesquisa de estrógeno e progesterona no epitélio das pregas vocais de mulheres por imunohistoquímica. *Rev Bras Otorrinolaringol*. 2008;74(4):487-93.
- Rosen CA. Phonosurgical vocal fold injection: procedures and materials. *Otolaryngol Clin North Am*. 2000a;33(5):1087-96.
- Rosen CA. Vocal fold scar: evaluation and treatment. *Otolaryngol Clin North Am*. 2000b;33(5):1081-6.
- Rousseau B, Hirano S, Chan RW, Welham NV, Thibeault SL, Ford CN, et al. Characterization of chronic vocal fold scarring in a rabbit model. *J Voice*. 2004a;18(1):116-24.
- Rousseau B, Hirano S, Scheidt TD, Welham NV, Thibeault SL, Chan RW, et al. Characterization of vocal fold scarring in a canine model. *Laryngoscope*. 2003;113(4):620-7.
- Rousseau B, Sohn J, Montequin DW, Tateya I, Bless DM. Functional outcomes of reduced hyaluronan in acute vocal fold scar. *Ann Otol Rhinol Laryngol*. 2004b;113(10):767-76.
- Sataloff RT, Spiegel JR, Hawkshaw M, Rosen DC, Heuer RJ. Autologous fat implantation for vocal fold scar: a preliminary report. *J Voice*. 1997;11(2):238-46.
- Sato K. Reticular fibers in the vocal fold mucosa. *Ann Otol Rhinol Laryngol*. 1998;107(12):1023-8.
- Schramm VL, May M, Lavorato AS. Gelfoam paste injection for vocal cord paralysis: temporary rehabilitation of glottic incompetence. *Laryngoscope*. 1978;88(8 Pt 1):1268-73.
- Shindo ML, Zaretsky LS, Rice DH. Autologous fat injection for unilateral vocal fold paralysis. *Ann Otol Rhinol Laryngol*. 1996;105(8):602-6.
- Tateya T, Tateya I, Bless DM. Immuno-scanning electron microscopy of collagen types I and III in human vocal fold lamina propria. *Ann Otol Rhinol Laryngol*. 2007;116(2):156-9.
- Tateya T, Tateya I, Sohn JH, Bless DM. Histologic characterization of rat vocal fold scarring. *Ann Otol Rhinol Laryngol*. 2005;114(3):183-91.
- Tateya T, Tateya I, Sohn JH, Bless DM. Histological study of acute vocal fold injury in a rat model. *Ann Otol Rhinol Laryngol*. 2006;115(4):285-92.

Thibeault SL, Bless DM, Gray SD. Interstitial protein alterations in rabbit vocal fold with scar. *J Voice*. 2003;17(3):377-83.

Thibeault SL, Gray SD, Bless DM, Chan RW, Ford CN. Histologic and rheologic characterization of vocal fold scarring. *J Voice*. 2002;16(1):96-104.

Thibeault SL, Rousseau B, Welham NV, Hirano S, Bless DM. Hyaluronan levels in acute vocal fold scar. *Laryngoscope*. 2004;114(4):760-4.

Todd R, Donoff BR, Chiang T, Chou MY, Elovic A, Gallagher GT, et al. The eosinophil as a cellular source of transforming growth factor alpha in healing cutaneous wounds. *Am J Pathol*. 1991;138(6):1307-13.

Umeno H, Chitose S, Murofushi Y, Kosai K, Sato K, Kawahara A, et al. Efficacy of autologous fat injection laryngoplasty with an adenoviral vector expressing hepatocyte growth factor in a canine model. *J Laryngol Otol Suppl*. 2009(31):24-9.

Ushiki T. Collagen fibers, reticular fibers and elastic fibers. A comprehensive understanding from a morphological viewpoint. *Arch Histol Cytol*. 2002;65(2):109-26.

Weigel PH, Fuller GM, LeBoeuf RD. A model for the role of hyaluronic acid and fibrin in the early events during the inflammatory response and wound healing. *J Theor Biol*. 1986;119(2):219-34.

Woo P, Casper J, Colton R, Brewer D. Diagnosis and treatment of persistent dysphonia after laryngeal surgery: a retrospective analysis of 62 patients. *Laryngoscope*. 1994;104(9):1084-91.